

*S1-Leitlinie zur
pathologisch-anatomischen
Diagnostik des
Prostatakarzinoms*

*des Bundesverbandes
Deutscher Pathologen e. V. ©
und der Deutschen Gesellschaft
für Pathologie e. V. ©*

4. Auflage, 2017

*Die Autoren des vorliegenden Manuskriptes erklären,
dass sie keine Interessenskonflikte haben.*

Vorwort

Das Fachgebiet Pathologie nimmt eine zentrale Rolle in der Diagnostik des Prostatakarzinoms und in der Risikostratifizierung von Patienten mit diesem Tumor ein. Dabei ist es in den letzten Jahren mit der flächendeckenden Etablierung von Prostatakarzinomzentren zu einer Standardisierung der Diagnostik und Therapie von Patienten mit Prostatakarzinomen gekommen. Dies wird insbesondere in der Veröffentlichung der S3-Leitlinie Prostata der Deutschen Krebsgesellschaft vom Oktober 2009 deutlich.

Neuere Publikationen, insbesondere der Internationalen Gesellschaft für Urothologie (ISUP), machten es notwendig, die „S1-Leitlinie Prostata“ aus den Jahren 2009, 2011 und 2015/2016 gründlich zu überarbeiten und den neuen Klassifikationsvorschlägen anzupassen – auch der angepassten S3-Leitlinie der Deutschen Gesellschaft für Urologie [S3-Leitlinie Prostatakarzinom, 2016].

Der jetzt vorliegenden Version haben die Vorstände des Bundesverbandes Deutscher Pathologen und der Deutschen Gesellschaft für Pathologie zugestimmt. Es wird ausdrücklich empfohlen, diese Leitlinie in der täglichen Diagnostik von Prostatagewebeproben anzuwenden. Die Erarbeitung dieser Leitlinie, die von allen Beteiligten einen erheblichen Zeitaufwand abgefordert hat, kann bei rascher Umsetzung und konsequenter Anwendung zu einer deutlichen Standardisierung der histopathologischen Diagnostik von Prostataerkrankungen in der Krankenversorgung führen. Diese Standardisierung bietet auch die Chance der Qualitätsverbesserung [Wittekind und Karl 2013].

Die Anforderungen der Deutschen Krebsgesellschaft an die Pathologie im Rahmen der Etablierung von Prostatazentren sind in der vorliegenden Leitlinie berücksichtigt. Damit bekräftigt das Fachgebiet Pathologie seine zentrale Rolle innerhalb der Prostatazentren und in der Diagnostik des Prostatakarzinoms. Im Zeitalter der risikoadaptierten Behandlung von Patienten mit Prostatakarzinomen, z. B. mit einer „Active Surveillance“, kommt den Pathologen eine immer wichtigere Rolle in der Therapiestratifizierung der Patienten zu.

Diese Leitlinie in ihrer 4. Auflage gibt Pathologen wie Urologen eine Hilfestellung für die optimale Registrierung, Bearbeitung und Befunderhebung von Zytologien, Biopsien, transurethralen Resektionen sowie Prostatektomiepräparaten. In der Leitlinie werden für die einzelnen Untersuchungsmaterialien jeweils folgende Themen abgehandelt:

- Materialbehandlung
- Informationen des Pathologen
- Makroskopische Beschreibung
- Makropräparation („Zuschneiden“) mit Entnahme von Gewebe zur histologischen Untersuchung
- Mikroskopische Bearbeitung (Schnittebenen, Färbungen)
- Mikroskopische Begutachtung (einschließlich Kriterien der Klassifikation)
- Dokumentation

Die Herausgeber

A.**UNTERSUCHUNGSMATERIAL**

(siehe Allgemeine Erläuterungen)

Zytologisches Material oder Gewebe von Läsionen der Prostata kommt in den folgenden Formen zur pathomorphologischen Untersuchung:

- A) Prostatazytologie
(Feinnadelaspirationszytologie)
- B) Prostatastanzbiopsien
- C) Transurethrale Prostataresektionen (TUR)
- D) Schnellschnittuntersuchungen
(intraoperative mikroskopische Untersuchung)
- E) Offene Prostataresektionen
- F) Prostatektomien
(mit oder ohne Lymphadenektomien)

B.**VORGEHEN BEI DEN EINZELNEN
UNTERSUCHUNGSMATERIALIEN****B.1****Zytologisches Material von
Prostatafeinnadelbiopsien****B.1.1****Indikationen**

(siehe Spezielle Erläuterungen zu B.1.1)

Materialentnahme und Materialbehandlung

Die zytologische Untersuchung von Prostatafeinnadelbiopsien (= Prostataaugbiopsien) wird am alkoholfixierten Material durchgeführt. Je nach Labor wird mit HE, Papanicolaou oder Giemsa gefärbt.

B.1.2**Information des Pathologen**

(siehe Allgemeine Erläuterungen 2)

B.1.3**Makroskopische Beschreibung**

Menge und Zustand der erhaltenen Flüssigkeit.

B.1.4**Makropräparation**

Präparation analog den im Labor üblichen Vorgehensweisen.

B.1.5**Mikroskopische Bearbeitung**

Anfertigen von Ausstrichpräparaten und Zytozentrifugationspräparaten.

B.1.6**Mikroskopische Begutachtung**

Aussagen zur Repräsentativität des Materials: Unzureichendes Material, gutartig, Verdacht auf Tumor, sicherer Tumor (siehe Spezielle Erläuterungen B.1.6)

B.1.7**Dokumentation**

Die Anwendung eines Formblattes wird derzeit nicht empfohlen.

B.2**Prostatastanzbiopsien****B.2.1****Indikationen, Materialentnahme
und Materialbehandlung****Indikationen**

Indikationen zur stanzbiopsischen Untersuchung der Prostata sind PSA-Wert-Erhöhungen, tastbare Herdbefunde und verdächtige Befunde in den bildgebenden Verfahren. (siehe Spezielle Erläuterungen B.2.1)

Materialentnahme

In der Regel zehn bis zwölf Gewebezylinder, je fünf bis sechs Zylinder aus dem rechten und dem linken Prostatalappen – jeweils Apex, Mitte, Basis lateral und medial. Ggf. zusätzliche Biopsien aus klinisch suspekten Arealen. Alle Proben sollten klinischerseits durch entsprechende Angaben versehen und somit durch den Pathologen der jeweiligen Lokalisation exakt zuzuordnen sein. Die Nadelgröße sollte, wenn möglich, 18 Gauge betragen.

Materialbehandlung

Die Stanzzyylinder sollten flach und in der gesamten Länge eingebettet werden. Zur gestreckten Fixierung (in 4 % gepuffertem Formalin) können sie z. B. auf Schaumstoffplättchen (oder Filterpapier) gelegt werden; der Fachhandel bietet diese Materialien an.

B.2.2**Information des Pathologen**

(siehe Allgemeine Erläuterungen 2)

B.2.3**Makroskopische Beschreibung**

Ausmessen der fixierten Stenzen und Angaben zur Anzahl und Länge aller Stanzbiopsien.

B.2.4**Makropräparation**

Das Material ist komplett einzubetten.

B.2.5**Mikroskopische Bearbeitung**

Stanzbiopsien sollen prinzipiell in Stufen bearbeitet werden. Nach komplettem Anschnitt der Stanzzylinder sollten mindestens fünf Stufenschnitte angefertigt werden. Die dazwischenliegenden Schnittstufen sollen für eventuelle immunhistochemische Untersuchungen aufbewahrt werden. Bei sehr dünnen Stanzzylindern sollen Schnittserien angefertigt werden und kein Material verworfen werden. HE-Schnitte reichen in über 90 % der Fälle für eine Diagnose aus. (siehe Spezielle Erläuterungen B.2.5).

B.2.6**Mikroskopische Begutachtung und Dokumentation**

(siehe Abbildung 2)

A. Tumornachweis

1. Anzahl und Lokalisation der positiven Stenzen
2. Semiquantitative Abschätzung des Prozentsatzes der Gesamtkarzinomfläche/Gesamtstanzzylinderfläche; alternativ Angaben zur Ausdehnung des Karzinoms in Millimetern (kontinuierlich oder diskontinuierlich)
3. Perineurale Invasion (Pn0 oder Pn1)
4. Wenn beurteilbar, sollen eine Kapselinfiltration, ein kapselüberschreitendes Wachstum (T3a) und eine Samenblaseninfiltration (T3b) angegeben werden
5. Veneninvasion und Lymphgefäßinvasion
 - V0/L0: Kein Anhalt für Venen- oder Lymphgefäßinvasion
 - V1/L1: Mikroskopische Veneninvasion und Lymphgefäßinvasion (fakultative Bestätigung durch immunhistochemische Untersuchungen)
6. Histologischer Tumortyp nach aktueller WHO-Klassifikation ([Moch et al. 2016]; siehe Allgemeine Erläuterungen 3)
7. Grading (siehe Allgemeine Erläuterungen 4)
8. Bei allen gewöhnlichen Prostatakarzinomen sollen entsprechend der neuen ISUP-Graduierung die Grade 1–5

erstellt werden [Epstein et al. 2016, Kristiansen et al. 2016 a, b].

- Zusätzlich zum Gleason-Score oder zur ISUP-Graduierung kann ein Grading nach Helpap [2005] und Helpap et al. [1985, 2009, 2012] durchgeführt werden (fakultativ).
- Nach Hormontherapie (GnRH-Analoga, Antiandrogene) oder Bestrahlung kann ein semiquantitatives Regressionsgrading („gering“, „mäßig“, „stark“) durchgeführt werden [Dhom und Degro 1982, Helpap et al. 1985] (siehe Allgemeine Erläuterungen 5). Kein Gleason-Score und keine ISUP-Graduierung sollen erstellt werden bei:
 - konservativ vortherafierten „gewöhnlichen“ Prostatakarzinomen,
 - adenosquamösen Karzinomen und Plattenepithelkarzinomen,
 - Urothelkarzinomen,
 - Basalzellkarzinomen,
 - neuroendokrinen Karzinomen,
 - kleinzelligen Karzinomen.

Die Aussagen des pathohistologischen Gutachtens, die in jedem Fall anzugeben sind (sogenanntes Minimalprogramm), sind in Abbildung 2 dargestellt.

B. Prämaligne Läsionen**High-grade-PIN****(Prostatische intraepitheliale Neoplasie, high grade)**

Bei Vorliegen einer Prostatischen intraepithelialen Neoplasie (PIN) soll im histopathologischen Befund nur die High-grade-PIN mit der Angabe der Anzahl der befallenen Stanzzylinder erwähnt werden.

C. Unklare Befunde**Tumorähnliche kleindrüsige Veränderungen****(Atypical small acinar Proliferation)**

- Zur Diagnose des „gewöhnlichen“ Prostatakarzinoms sind in der Regel folgende histomorphologischen Kriterien erforderlich:
 - 1) Architekturstörungen plus
 - 2) Kernatypien plus
 - 3) Ausschluss einer benignen Läsion.
- Sind nur zwei der genannten Kriterien vorhanden, sollte die Diagnose atypischer Drüsen- bzw. einer sogenannten atypischen mikroglandulären Proliferation (Atypical small acinar Proliferation – ASAP oder Atypical glands suspicious for Prostate Cancer – ATYP) gestellt werden.
- Zum Nachweis des Fehlens von Basalzellen um die Formationen des „gewöhnlichen“ Prostatakarzinoms sollten in unklaren Fällen immunhistochemische Färbungen ent-

weder für p63 oder für Basalzellzytokeratine oder unter Verwendung des sogenannten PIN-Cocktail (Kombination von p64 und AMACR/P504S) durchgeführt werden.

Laut der S3-Leitlinie von Dezember 2016 soll bei folgenden Befundkonstellationen eine erneute Biopsie innerhalb von sechs Monaten empfohlen werden:

- ausgedehnte High-grade-PIN (Nachweis in mindestens vier Gewebeprobe(n)),
- Atypical small acinar Proliferation (ASAP).
Dementsprechend müssen diese morphologischen Veränderungen im Pathologiebericht erwähnt werden (Vorhandensein/Nichtvorhandensein und Ausmaß).

D. Repräsentativität des Materials

Bei fehlendem Karzinomnachweis sollen Angaben zur Repräsentativität der Proben (Stanzen) sowie zu PSA-relevanten Befunden (z. B. floride oder granulomatöse Prostatitis, Infarkt(e) etc.) gemacht werden. Stanzbiopate, die weniger als 50 % Prostataparenchym enthalten, sollten im Kommentar vermerkt werden.

B.3

Transurethrale Resektionen (TUR-P) und enukleierte noduläre Hyperplasie

(sogenanntes Adenektomiepräparat)

B.3.1

Indikationen, Materialentnahme und Materialbehandlung

Indikationen

Indikationen für die transurethrale Resektion oder die sogenannte Adenektomie sind in der Regel benigne Prostatahyperplasien. Auch die palliative TUR bei behandeltem Prostatakarzinom kann eine Indikation darstellen. Bei der Untersuchung des Materials von TURs oder sogenannten Adenektomien ist die Diagnose eines Prostatakarzinoms häufig ein Zufallsbefund.

Materialentnahme

Wünschenswert ist eine seitengetrennte Einsendung oder bei vollständigen Adenektomiepräparaten eine Seitenkennzeichnung.

Materialbehandlung

Fixation in ausreichenden Volumenanteilen (3 : 1) mit 4 % gepuffertem Formalin.

B.3.2

Information des Pathologen

(siehe Allgemeine Erläuterungen 2)

B.3.3

Makroskopische Beschreibung

Gewichtsangabe, Konsistenz, Konkremente, Farbe der Schnittfläche.

B.3.4

Makropräparation

(siehe Spezielle Erläuterungen B.3.4)

- Das Material sollte gewogen werden. Es sollten mindestens zehn Kapseln eingebettet werden. Vom Restmaterial sollten pro drei Gramm eine weitere Kapsel eingebettet werden, je nach Fragestellung auch mehr (siehe Spezielle Erläuterungen B.3.4).
- Wünschenswert (aber mitunter nicht immer zu gewährleisten) ist das Einblocken der Gewebeentnahmen in einer Ebene, d. h. kompletter Anschnitt aller Partikel.

B.3.5

Mikroskopische Bearbeitung

HE-Schnitte. Weder die EvG- noch die PAS-Färbung tragen zur diagnostischen Sicherheit bei, ebensowenig ist der diagnostische Gewinn der Alzian-Färbung sicher.

B.3.6

Mikroskopische Begutachtung und Dokumentation

(siehe Spezielle Erläuterungen B.3.6 und Abbildung 3)

Die Aussagen des pathohistologischen Gutachtens, die in jedem Fall zu treffen sind (sogenanntes Minimalprogramm) [Wirth et al. 1998], sind nachfolgend zusammengefasst und in Abbildung 3 dargestellt.

Pathohistologischer Befundbericht

A. Nachweis eines inzidenten Karzinoms oder von potenziell präkanzerösen Läsionen

- Bei Nachweis eines inzidenten Karzinoms, einer tumorverdächtigen oder einer potenziell präkanzerösen Veränderung (z. B. atypische adenomatöse Hyperplasie, High-grade-PIN) sollte das Restmaterial komplett eingebettet werden, falls dies therapeutische Konsequenzen hat. Bei Nachweis eines inzidenten Karzinoms sollen ein Gleason-Grading durchgeführt, die cT-Kategorie mit cT1a oder cT1b festgelegt sowie weitere Parameter zum Prostatakarzinom angegeben werden (siehe Gewebeprobe(n) aus Stanzbiopsien).
- Histologischer Tumortyp nach WHO [Moch et al. 2016] (siehe Allgemeine Erläuterungen 3).
- Grading (siehe Allgemeine Erläuterungen 4).

- Subklassifikation bei inzidenten Prostatakarzinomen (cT1a, cT1b) (siehe Allgemeine Erläuterungen 7).
- Regressionsgrading (siehe Allgemeine Erläuterungen 5), eventuell Immunhistochemie zur Demaskierung stark regressiv veränderter Karzinomreste.

B. Kein Tumornachweis

Falls kein Tumornachweis gelingt, ist hinsichtlich des Vorkommens anderer morphologischer Veränderungen Stellung zu nehmen. Diese sind in den Speziellen Erläuterungen zu B.3.6 aufgeführt.

B.4

Schnellschnittuntersuchung (intraoperative Diagnostik)

Eine Indikation zur Schnellschnittuntersuchung bei Stanzbiopsien wird wegen der Gefahr des Materialverlustes nicht empfohlen. Eine Indikation kann bei der radikalen Prostatektomie, bei der Untersuchung von Lymphknoten, dem neurovaskulären Bündel sowie den apikalen und den Harnblasenabsetzungsrandern gegeben sein.

B.5

Offene Prostataresektionen (z. B. nach Millin)

B.5.1

Indikation, Materialentnahme, Materialbearbeitung

Indikation

Indikation für die offene Prostataresektion ist die benigne Prostatahyperplasie. Mitunter ergibt sich als Zufallsbefund ein antero-zentral gelegenes Prostatakarzinom (sogenanntes inzidenten Karzinom).

Materialentnahme (siehe Allgemeine Erläuterungen 1)

Wenn topographisch erkennbar, Zerlegung in horizontale Scheiben von apikal nach basal.

Materialbearbeitung

Fixierung des Präparates in ausreichender Menge von gepuffertem Formalin (4 %). Lokalisationsangabe: Markierung des anterioren Stromalagers.

B.5.2

Information des Pathologen

(siehe Allgemeine Erläuterungen 2)

B.5.3

Makroskopische Beschreibung

Gewichtsangabe, Größenangabe, Konsistenz, Konkrement, Schnittfläche: Farbe des Parenchyms, zystische Veränderungen, knotige Areale, auffällige Herde.

B.5.4

Makropräparation

(siehe Spezielle Erläuterungen B.5.4)

Das Material sollte gewogen werden. Ggf. Markierung der Absetzungsrande (Tusche oder anderes), besondere Kennzeichnung des anterioren Stromalagers durch eine andere Farbe (Prädilektionsstelle einer extraprostatatischen Tumorausbreitung bei antero-zentralen Karzinomen), falls möglich seitengetrennte Aufarbeitung (nach Möglichkeit pro fünf Gramm ein Abschnitt von mindestens einem Zentimeter Kantenlänge). Bei Nachweis eines inzidenten Karzinoms Einbettung des gesamten Resektates zur Bestimmung der Karzinomausdehnung.

B.5.5

Mikroskopische Bearbeitung

HE-Schnitte. Weder die EvG- noch die PAS-Färbung tragen zur diagnostischen Sicherheit bei, ebensowenig ist der diagnostische Gewinn der Alzian-Färbung sicher.

B.5.6

Mikroskopische Begutachtung und Dokumentation

(siehe Spezielle Erläuterungen B.3.6 und Abbildung 3)

Die Aussagen des pathohistologischen Gutachtens, die in jedem Fall zu treffen sind (sogenanntes Minimalprogramm) [Wirth et al. 1998], sind nachfolgend zusammengefasst und in Abbildung 4 dargestellt.

B.6

Radikale Prostatektomie

B.6.1

Materialbearbeitung für den Urologen

(siehe Allgemeine Erläuterungen 1 und 3)

Übersendung des radikalen Prostatektomiepräparates frisch oder in ausreichenden Mengen von Formalin (gepuffert, 4 %

oder 10 %), keine Tuschemarkierung des Präparates, das Präparat nicht einschneiden. Eventuelle (Tusche-)Markierung an den Stellen einer vorausgegangenen Schnellschnittuntersuchung (z. B. neurovaskuläres Bündel). Getrennte Übersendung eventuell entnommener Lymphknoten, geordnet nach anatomischer Lokalisation und mit Seitenangabe. Mitteilung über klinischen R-Status (R0, R1, R2), am besten mit einem Formblatt (Abbildung 1).

B.6.2

Information des Pathologen

(siehe Allgemeine Erläuterungen 2)

B.6.3

Makroskopische Beschreibung

- Vollständigkeit des Präparates
- Beschreibung aller Kapseldefekte
- Größe und Sitz eines makroskopisch erkennbaren Tumorherdes
- Übrige Befunde

B.6.4

Makropräparation (sogenanntes Zuschneiden)

(siehe Spezielle Erläuterungen B.6.4)

Folgendes Vorgehen soll bei der makroskopischen Bearbeitung eingehalten werden:

- Prostatektomiepräparate sollen in drei Dimensionen (in Zentimetern) ausgemessen werden.
- Zur Bestimmung des minimalen Randsaums soll das Präparat ventral und dorsal sowie getrennt nach links und rechts verschiedenfarbig mit Tusche markiert werden.
- Vesikale und apikale Absetzungsflächen sollen ebenfalls mit Tusche markiert werden. Beide Flächen sollen in Form von drei bis fünf Millimeter dicken Scheiben im rechten Winkel zur Urethra abgetrennt werden.
- Die Scheiben sollen anschließend parasagittal lamelliert und seitengetrent komplett eingebettet werden.
- Die Absetzungsråder beider Samenleiter und beide Samenblasen sollen seitengetrent eingebettet werden.
- Das Prostatektomiepräparat soll in der transversalen Ebene in drei bis fünf Millimeter dicke Scheiben lamelliert und nach Möglichkeit komplett eingebettet werden (Großflächenschnitte oder orientiert in normalen Histologiekapseln).

B.6.5

Mikroskopische Bearbeitung

HE-Schnitte. Weder die EvG- noch die PAS-Färbung tragen zur diagnostischen Sicherheit bei, ebensowenig ist der diagnostische Gewinn der Alzian-Färbung sicher.

B.6.6

Mikroskopische Begutachtung und Dokumentation

(siehe Speziellen Erläuterungen B.6.6 und Abbildung 4)

Bei der mikroskopischen Begutachtung sollen folgende Angaben gemacht werden:

- Angabe der Karzinomlokalisierung und der semiquantitativ geschätzten Tumorausdehnung (Tumorvolumen in Kubikzentimetern, % des befallenen Parenchyms oder Ratio positiver Blöcke der transversalen Prostata-scheiben).
- Angabe der pT-Kategorie sowie weiterer Parameter zum Prostatakarzinom (wie für die Stanzbiopsie).
- Wegen der prognostischen Relevanz Unterteilung der Kategorie pT3a (Kapselüberschreitung = Tumor im Fettgewebe) nach Epstein et al. [1996] in fokale Kapselpenetration (wenige Tumordrüsen unmittelbar außerhalb der Prostata in ein bis zwei Schnitten) und etablierte Kapselpenetration (höheres Ausmaß der Penetration).
- Angabe zum chirurgischen Resektionsrand. Bei freiem Randsaum soll der minimale Randabstand in Millimetern angegeben werden.
- Bei R1-Status (positiver Residualtumor) aufgrund eines nicht tumorfreien Resektionsrandes sollen der Ort der Randbeteiligung durch das Karzinom (posterior, postero-lateral, anterior, apikal, proximal-vesikal, distal-urethral) sowie das Fehlen oder Vorhandensein der Prostatakapsel in diesem Bereich angegeben werden. Zusätzlich wird die Angabe der Ausdehnung der Beteiligung (fokal vs. flächenhaft, dann Angabe in Millimetern) empfohlen. Zusätzlich kann die Angabe des Gleason-Scores am positiven Schnitttrand erfolgen [Savdie et al. 2012].

B.7

Regionale Lymphadenektomie

Für die Aufarbeitung von regionären Lymphknoten soll folgendes Vorgehen eingehalten werden:

- Die Lymphknoten sollen getrennt nach Regionen beurteilt werden.

- Es soll die makroskopisch erkennbare Anzahl der Lymphknoten bestimmt werden.
- Alle erkennbaren Lymphknoten sollen vollständig eingebettet und histologisch untersucht werden.
- Wird die Lymphadenektomie durchgeführt, so sollten mindestens zehn Lymphknoten entfernt und untersucht werden [S3-Leitlinie Prostatakarzinom, 2016].
- Nach histologischer Untersuchung soll die pN-Kategorie (pN0 oder pN1) unter Angabe der Zahl vom Karzinom befallener Lymphknoten pro Zahl der untersuchten Lymphknoten angegeben werden und sowie der größte befallene Lymphknoten (Metastasengröße) [Cheng et al. 2012].

B.8

Wissenschaftliche Untersuchungen von Gewebeproben

- Eine Gewebsentnahme für wissenschaftliche oder andere Untersuchungen soll nur nach Einverständnis des aufgeklärten Patienten und Vorliegen eines positiven Ethikvotums durchgeführt werden.
- Gewebeproben sollen vom Urologen oder vom Pathologen in gegenseitiger Absprache entnommen werden. Bei radikaler Prostatektomie ist die Entnahme durch den Pathologen zwingend notwendig. Entnahme und Lokalisation der Gewebeproben sollen auf dem Einsendeschein dokumentiert werden. Wenn es der Arbeitsablauf erlaubt, kann auch eine ganze transversale Organscheibe frisch asserviert werden. Die obligate Schnitttranddiagnostik ist dann durch Gefrierschnitte abzusichern.

- Von allen asservierten Proben soll ein konventionell gefärbter (HE-)Schnitt als Kontrolle diagnostisch ausgewertet werden.

B.9

Optionale, aber nicht obligate Untersuchungen

Derzeit sind immunhistologische Untersuchungen zur Klassifikation von Prostatakarzinomen nicht erforderlich und nur aufgrund einer entsprechenden Differenzialdiagnose, z. B. neuroendokrines Karzinom, indiziert. Derzeit sind keine prognostisch relevanten Marker identifiziert, deren Aussagekraft einen diagnostischen Einsatz von immunhistochemischen, DNA-zytometrischen oder molekularbiologischen Untersuchungen rechtfertigt. Die Bedeutung von Zusatzuntersuchungen auf isolierte Tumorzellen durch molekularbiologische oder immunhistologische Untersuchungen in

- Lymphknoten,
- Blut und
- Knochenmarksaspirat

ist noch nicht abschließend zu beurteilen.

Für die Abschätzung der Prognose sollten in der Routineversorgung keine über die Pathomorphologie hinausgehenden weiterführenden Untersuchungen (Molekularbiologie, Immunhistochemie, Zytometrie) durchgeführt werden [Ergebnis einer Konsensuskonferenz S3-Leitlinie Prostatakarzinom am 9. August 2013, Empfehlungsgrad A, Expertenkonsens].

ALLGEMEINE ERLÄUTERUNGEN

1. Allgemeine Erläuterungen zur Materialbehandlung

Operativ entferntes Gewebe ist unverseht an das Institut für Pathologie zu übersenden. Eine Gewebeentnahme, z. B. für molekularpathologische Untersuchungen, muss durch den Pathologen erfolgen. Dabei ist zu berücksichtigen, dass notwendige Klassifikationen eines Tumors (besonders R- und TNM-Klassifikation) nicht beeinträchtigt werden dürfen.

Höfler [1995] hat in einer Stellungnahme zur Einrichtung von Tumor-/Gewebebanken festgestellt: „Die Entnahme von Normal- und Tumorgewebe aus frischen Operationspräparaten soll nur durch makroskopisch geschulte Pathologen erfolgen, die auch Erfahrungen mit der Erstellung von pathohistologischen Befunden haben, optimalerweise von dem das Präparat befundenden Pathologen selbst.“

Die Asservierung von Tumorgewebe zu nicht diagnostischen Zwecken setzt in jedem Fall eine präoperative Aufklärung mit schriftlicher Einwilligung des Patienten voraus [Höfler 2004; Stellungnahme des Nationalen Ethikrates, 17. März 2004, siehe hierzu auch Röcken et al. 2013].

- Eine Gewebeentnahme für wissenschaftliche oder andere Untersuchungen soll nur nach Einverständnis des

aufgeklärten Patienten und Vorliegen eines positiven Ethikvotums durchgeführt werden.

- Gewebeproben sollen vom Urologen oder vom Pathologen in gegenseitiger Absprache entnommen werden. Entnahme und Lokalisation der Gewebeproben sollen auf dem Einsendeschein dokumentiert werden.
- Von allen asservierten Proben soll ein konventionell gefärbter (HE-) Schnitt als Kontrolle diagnostisch ausgewertet werden.

2. Allgemeine Erläuterungen zu den notwendigen klinischen Informationen für den Pathologen

Informationen an den Pathologen sind am besten (fakultativ) unter Verwendung eines Formblattes (Abbildung 1) zu übermitteln: Patientendaten (Name, Identifikationsnummer), Geburtsdatum, Geschlecht, verantwortlicher Arzt (Name, Telefonnummer), Tag der Entnahme, Indikation, Lokalisationsangabe (Apex, Mitte, Basis, Transitionalzone/antero-zentral, lateral, rechts, links), klinische Angaben (Anamnese, Verdachtsdiagnose, PSA-Serologie, Tastbefund: negativ/positiv [mit Lokalisationsangabe], Ultraschallbefund [Lokalisationsangabe, Prostatavolumen], T-Kategorie, ggf. Vorbefunde).

Abbildung 1

Beispiel für ein Formblatt zur Information des Pathologen bei Prostatakarzinom

Personaldaten _____

Verantwortlicher Arzt _____

Untersuchungsmaterial _____

Tag der Materialentnahme _____

- Zytologie
- Stanzbiopsien
- TUR
- Offene Prostatektomie
- Radikale Prostatektomie

Bei Stanzbiopsien: Zahl der Biopsiepartikel _____

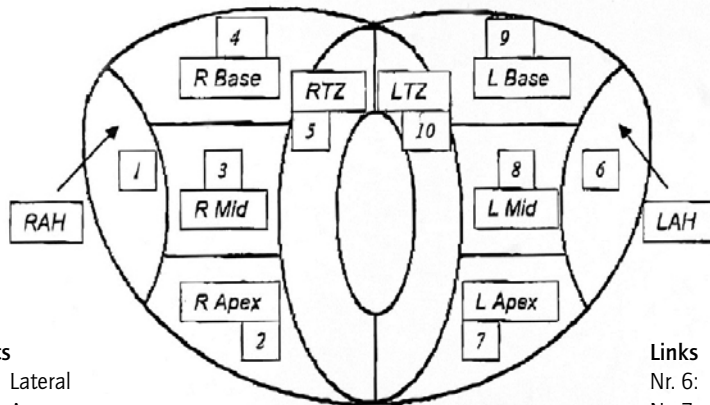
Bei radikaler Prostatektomie:
Entfernte Lymphknotengruppen _____

Allgemeine klinische Angaben

Anamnese
Ggf. Vorbefunde _____
PSA-Serologie
Klinische Diagnose
Vorbehandlung _____

- Chemotherapie Nein Ja
- Radiotherapie Nein Ja
- Totale Androgenentzugstherapie Nein Ja

Angaben zur Tumorlokalisation



- Rechts**
- Nr. 1: Lateral
 - Nr. 2: Apex
 - Nr. 3: Mitte
 - Nr. 4: Basis
 - Nr. 5: T-Zone

- Links**
- Nr. 6: Lateral
 - Nr. 7: Apex
 - Nr. 8: Mitte
 - Nr. 9: Basis
 - Nr. 10: T-Zone

Auffällige Bereiche

TUR _____

DRU _____

Klinische R-Klassifikation (nur bei TUR, offener Prostatektomie, radikaler Prostatektomie)

- Makroskopischer Residualtumor Nein Ja
- Wenn ja: Lokalisation des Residualtumors Lokoregionär Fernmetastasen, Lokalisation der Fernmetastasen _____

- Mikroskopische Bestätigung des Residualtumors? Nein Ja

3. Allgemeine Erläuterungen zur histologischen Typenbestimmung

WHO: Histologische Klassifikation der Prostatatumoren [Moch et al. 2016]

Epitheliale Tumoren

Glanduläre Neoplasmen

Adenokarzinom (azinär)	8140/3
Atroph	
Pseudohyperplastisch	
Mikrozystisch	
Schaumzellig	
Muzinös (kolloidal)	8480/3
Siegelringzellig	8490/3
Pleomorph-riesenzellig	
Sarkomatoid	8572/3

Prostatische intraepitheliale Neoplasie (PIN)

Grad III	8148/2
Intraduktales Karzinom	8500/2

Duktales Adenokarzinom	8500/3
Kribriform	8201/3
Papillär	8260/3
Solide	8230/3

Urotheliale Tumoren

Urothelkarzinom	8120/3
-----------------	--------

Plattenepitheliale Tumoren

Adenosquamöses Karzinom	8560/3
Plattenepithelkarzinom	8070/3

Basalzelltumoren

Basalzellkarzinom	8147/3
-------------------	--------

Neuroendokrine Tumoren

Endokrine Differenzierung in Adenokarzinomen	8574/3
Gut differenzierter neuroendokriner Tumor	8240/3
Kleinzelliges neuroendokrines Karzinom	8041/3
Großzelliges neuroendokrines Karzinom	8013/3

Mesenchymale Tumoren

Stromatumor mit unklarem malignem Potenzial	8935/1
Stromasarkom	8935/3
Leiomyosarkom	8890/3
Rhabdomyosarkom	8900/3
Leiomyom	8890/0
Angiosarkom	9120/3
Synoviales Sarkom	9040/3
Inflammatorischer myofibroblastärer Tumor	8825/1
Osteosarkom	9180/3
Undifferenziertes pleomorphes Sarkom	8802/3
Solitärer fibröser Tumor	8815/0
Maligner solitärer fibröser Tumor	8815/3
Hämangiom	9120/0
Granularzelltumor	9580/0

Hämatologische Tumoren und Lymphome

Diffuses großzelliges B-Zell-Lymphom	9680/3
Chronische lymphozytische Leukämie/ Kleinzellige lymphozytische Leukämie	9823/3
Follikuläres Lymphom	9690/3
Mantelzell-Lymphom	9673/3
Akute myeloische Leukämie	9861/3
B-Zell-lymphoblastische Leukämie/Lymphom	9811/3

Sonstige Tumoren

Zystadenom	8440/0
Nephroblastom (Wilmstumor)	8960/3
Rhabdoidtumor	8963/3
Keimzelltumoren	
Dottersacktumor	9071/3
Seminom	9061/3
Embryonales Karzinom und Teratom	9081/3
Choriokarzinom	9100/3
Klarzelliges Adenokarzinom	8310/3
Melanom	8720/3
Paragangliom	8680/1
Neuroblastom	9500/3

Metastatische Tumoren

Erläuterungen zu den neuroendokrinen Tumoren

Eine neuroendokrine Differenzierung in Prostatakarzinomen kommt in drei Formen vor:

- 1) Adenokarzinom mit neuroendokriner Differenzierung,
- 2) gut differenzierter neuroendokriner Tumor (Karzinoidtumor),
- 3) kleinzelliges und großzelliges neuroendokrines Karzinom (schlecht differenziertes neuroendokrines Karzinom).

Zu 1) Alle Prostatakarzinome zeigen eine fokale neuroendokrine Differenzierung, die meisten allerdings nur sehr seltene einzellig liegende neuroendokrine Zellen, wie durch den immunhistochemischen Nachweis neuroendokriner Marker gezeigt wurde. Die WHO-Klassifikation nimmt nicht dazu Stellung, ab wann von einem neuroendokrinen Karzinom gesprochen werden soll. Wir schlagen vor, dass ein Adenokarzinom mit neuroendokriner Differenzierung nur dann diagnostiziert werden kann, wenn Zonen mit einer größeren Zahl von einzeln liegenden Zellen oder Zellgruppen mit neuroendokriner Differenzierung erkennbar sind, nicht aber, wenn nur sehr seltene einzeln liegende neuroendokrine Zellen nachweisbar sind. In 5 bis 10 % der Prostatakarzinome gibt es Zonen mit einer größeren Zahl von einzelnen Zellen oder Zellgruppen mit neuroendokriner Differenzierung, die man durch eine Chromogranin-A-immunhistochemische Färbung nachweisen kann. Ein Teil dieser neuroendokrinen Zellen ist auch Serotonin-positiv. Eine Routineanwendung der Immunhistochemie zum Nachweis dieser Zellgruppen ist nicht indiziert.

Die prognostische Bedeutung der fokalen neuroendokrinen Differenzierungen bei primären unbehandelten Prostatakarzinomen wird kontrovers diskutiert. Einige Autoren zeigen einen unabhängigen negativen Effekt auf die Prognose, während andere keine signifikante Prognoseaussage nachweisen konnten. In fortgeschrittenen Prostatakarzinomen, speziell in androgen unabhängigen Karzinomen, zeigt die fokale neuroendokrine Differenzierung eine schlechte Prognose an und kann eventuell therapeutisch genutzt werden. Ein diagnostisch relevanter Grenzwert ist allerdings bislang nicht ermittelt worden.

Zu 2) Gut differenzierte neuroendokrine Tumoren (Karzinoid) der Prostata, für die ähnliche Kriterien zutreffen wie für gut differenzierte Tumoren (Karzinoidtumoren) anderer Lokalisation, sind extrem selten. Diese Tumoren zeigen die klassischen zytologischen Charakteristika des Karzinoids und eine diffuse neuroendokrine Differenzierung (mit Chromogranin-A- und Synaptophysin-Immunreaktivität) und sind negativ für PSA. Zur Prognose lässt sich aufgrund der kleinen Fallzahlen keine sichere Aussage machen.

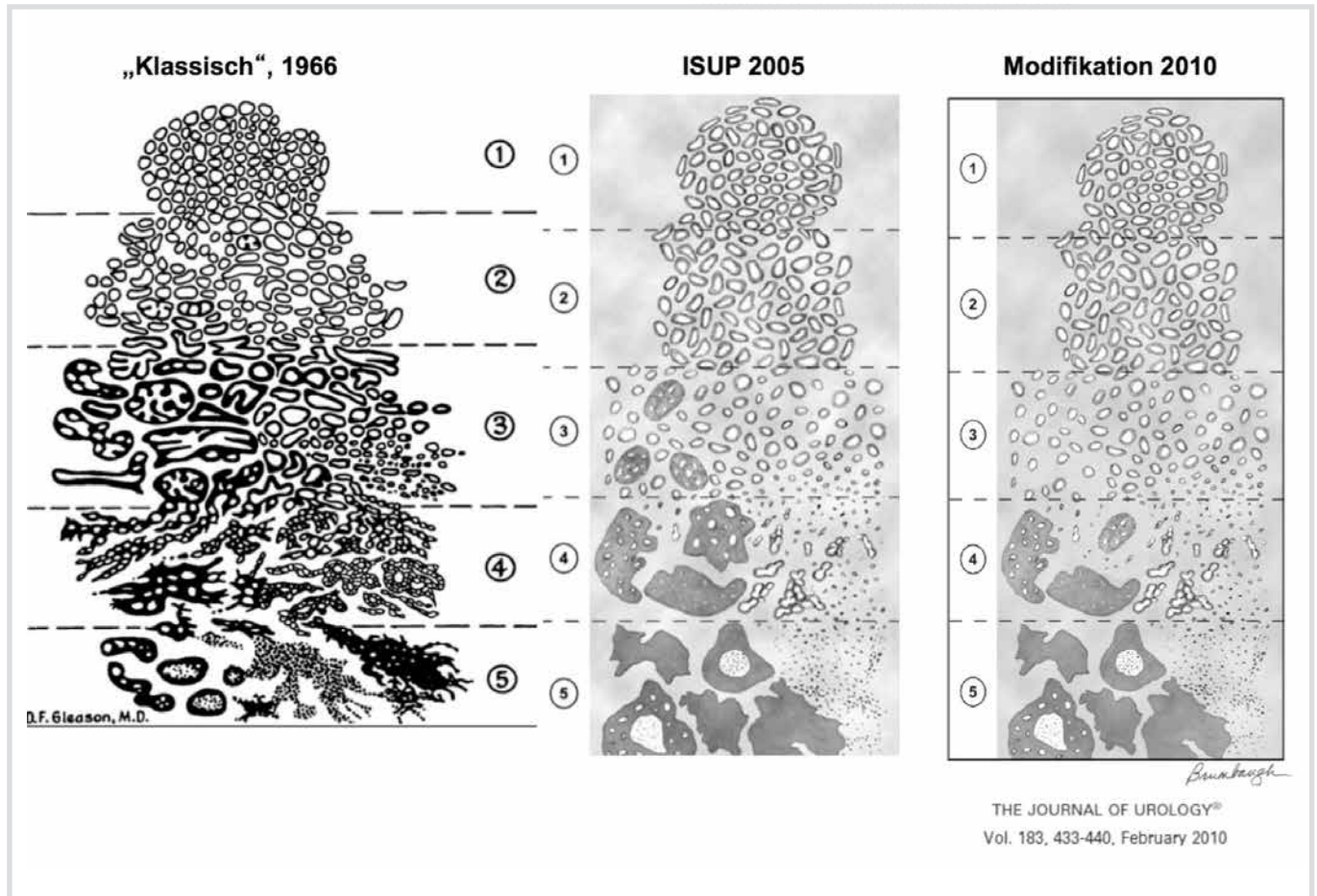
Zu 3) Patienten mit schlecht differenzierten neuroendokrinen Karzinomen (kleinzelligen Karzinomen) haben häufig in der Anamnese ein hormonbehandeltes azinäres Adenokarzinom. Nach und nach kann im Verlauf die kleinzellige Komponente dominieren, dann fallen die PSA-Serumspiegel und sind zum Teil normal. In der Regel fehlt den kleinzelligen Karzinomen der Prostata eine Hormonproduktion. Sie machen aber die Mehrzahl der Prostatakarzinomen aus, die klinisch evident ACTH oder ADH produzieren. Histopathologisch sind die kleinzelligen Prostatakarzinome identisch mit denen der Lunge. Eine Expression des Transkriptionsfaktors TTF1 kann vorkommen und darf nicht als Beweis einer Metastase eines Lungenkarzinoms gesehen werden. Eine TMPRSS-ERG-Genfusion ist häufig und spezifisch für ein in der Prostata entstandenes Karzinom [Perner 2010, Scheble et al. 2010]. In etwa 50 % der Fälle zeigen sich gemischte kleinzellige und Adenokarzinome der Prostata. Vereinzelt sind neurosekretorische Granula nachgewiesen worden. Immunhistochemisch zeigen diese Tumoren keine Immunreaktivität für PSA und prostataspezifische saure Phosphatase. Die Prognose ist schlecht, die durchschnittliche Überlebenszeit beträgt weniger als ein Jahr. Es gibt keinen Unterschied in der Prognose zwischen Patienten mit reinem kleinzelligem Karzinom und denen mit gemischten kleinzelligen Adenokarzinomen. Schlecht differenzierte neuroendokrine Karzinome vom großzelligen Typ sind äußerst selten. Regelmäßig findet sich in der Vorgeschichte ein hormontherapiertes „gewöhnliches Adenokarzinom“. Die durchschnittliche Überlebenszeit nach Diagnosestellung beträgt ein halbes Jahr [Übersicht neuroendokrine Tumoren in: Helpap, Kristiansen 2016].

4. Allgemeine Erläuterungen zum Grading Gleason-Score

Der Gleason-Score beruht prinzipiell auf der Analyse der Mengenanteile architektureller Tumormuster, von denen ursprünglich die beiden häufigsten Muster angegeben wurden; die Zytologie spielt bei diesem Grading keine Rolle [Gleason 1966]. Er verbreitete sich seit den 80er-Jahren zügig zunächst im angloamerikanischen Raum und ist seit 2004 das obligate Gradingssystem der WHO und somit ein globaler Standard. Die Internationale Gesellschaft für Urothologie (ISUP) hatte 2005 eine Konsensempfehlung zur aktuellen Praxis des Gleason-Gradings veröffentlicht, in der sowohl inhaltliche Änderungen der Gleason-Muster vorgelegt als auch formale Festlegungen getroffen wurden [Epstein et al. 2005], diese wurde 2010 noch einmal modifiziert [Epstein et al. 2010], siehe Abbildung auf Seite 14. Der Gleason-Score errechnet sich aus der Addition der zwei häufigsten Gleason-Grade (Muster). Dabei kann die Prozentzahl des primären und sekundären Grades (Musters) angegeben werden (z. B. Grad [Muster] 3 [60 %], Grad [Muster] 4 [40 %]), weil diese Information für die Indikation einer nervschonenden Prostatektomie entscheidend sein kann. In Stanzbiopsien ist verbindlich die Graduierung der ISUP mit Graden 1 bis 5 seit 2016 anzugeben [Epstein et al. 2016, Kristiansen et al. 2016a]. Dies wird auch in der S3-Leitlinie der Deutschen Krebsgesellschaft und der Leitlinie der European Association of Urology festgelegt werden [Kristiansen et al. 2016a].

In Stanzbiopsien können die Gleason-Grade (Muster) 1 und 2 aus Definitionsgründen nicht angegeben werden, lediglich in TUR-P-Materialien oder Prostatektomiepräparaten können diese Muster gesehen werden. Bei Anwendung der neuen ISUP-Graduierung entfällt diese Diskussion. Das Gleason-Muster 3 ist in Stanzbiopsien der mit Abstand häufigste Befund im Gleason-Score 6 und 7a. Nach den Empfehlungen der ISUP 2005 wird in Stanzbiopsaten das häufigste und das zweithäufigste als primärer und sekundärer Gleason-Grad bestimmt. Nur, wenn drei verschiedene Muster vorliegen, wird das am schlechtesten differenzierte Muster, unabhängig von seiner Ausdehnung, als sekundärer Gleason-Grad bestimmt. Ein Tertiärgrad entfällt hier. Dieser wird lediglich bei Ektomiepräparaten vergeben werden. Die Gleason-Grade [Muster] bzw. der Gleason-Score sollten für jede karzinombefallene Stanzbiopsie separat angegeben werden. Zusätzlich kann zusammenfassend ein definitiver Gleason-Score angegeben werden, dieser sogenannte globale Gleason-Score ist allerdings streng genommen nur dann formal korrekt anzugeben, wenn der Pathologe sicherstellen kann, dass alle positiven Stanzbiopsien aus demselben Tumor (und nicht etwa aus multifokalen Tumoren) entstammen (Tabelle 1). Zusätzlich kann das Grading nach Helpap angegeben werden [Allsbrook et al. 1999, Bonkhoff 2005, Bostwick 1994, Gleason et al. 1974, Gleason 1992, Helpap 1993 und 1998, Helpap und Köllermann 2012, Lester 2006, Mostofi 1975, Mostofi et al. 2002, Schroeder et al. 1985].

Neudefinition der Gleason-Muster



Gleason-Grading – Modifikation durch die International Society of Urological Pathology (ISUP) Konsensuskonferenz 2014 [Epstein et al. 2016] (PMID: 26492179)

Muster 1

Umschriebene Knoten von dicht gepackten, aber scharf begrenzten mittelgroßen Drüsen, rundlich bis oval, von mittlerer Größe (größere Drüsen als in Muster 3).

Muster 2

Ähnlich Muster 1; noch weitgehend umschriebene, zum Teil nicht ganz scharf begrenzte Tumorknoten mit minimaler Stromainfiltration. Die Drüsen sind jedoch lockerer arrangiert und nicht mehr so uniform wie in Muster 1.

Muster 3

Diskrete, gut umschriebene Drüsen in infiltrativer Lagerung zwischen nicht neoplastischen Drüsen. Deutliche Variationen in Größe und Form.

Muster 4

Fusionierte mikroazinäre Drüsen; wenig differenzierte Drüsen mit schwach ausgebildeten Drüsenlichtungen, alle kribriformen Drüsen einschließlich glomeruloider Formen, auch sogenanntes hypernephroides Muster.

Muster 5

Verlust drüsiger Strukturen, stattdessen solide Epithelstränge, Komplexe oder Einzelzellen. Zentrale Drüsennekrosen, entsprechend einem Komedokarzinom.

Tabelle 1

Vergleich verschiedener Gradingssysteme beim Prostatakarzinom

Gleason-Score 1966/2010	Helpap 1993/2012	Prognostic Grade Grouping Pierorazio 2013/Helpap 2015	ISUP 2014 Graduierungsgruppen WHO-Gruppe Kristiansen et al. 2016 a
6	2a	I/V	1
7a (3+4)	2b	II/V	2
7b (4+3)	2b	III/V	3
8	3a	IV/V	4
9-10	3a-b	V/V	5

Deutsches Gradingssystem nach Helpap

Dieses Gradingssystem schließt einerseits das histologische Muster und andererseits den Grad von Kernatypien, insbesondere der Morphologie von Nukleolen, ein (Nukleoläres Subgrading [Helpap 1993, 1998]).

Das hochdifferenzierte glanduläre Karzinom entspricht der Bewertungsziffer **0**,

mit geringer Kernatypie, d. h. kaum nachweisbaren Nukleolen: ebenfalls Bewertungsziffer **0**.

Das mäßig bis wenig differenzierte glanduläre Karzinom hat die Bewertungsziffer **1**.

Beim Auftreten mäßiggradiger Kernatypien sowie prominenten zentral gelegenen Nukleolen ergibt sich Bewertungsziffer **1**.

Das kribriforme Karzinom hat die Bewertungsziffer **2**.

Das solide trabekuläre Karzinom hat die Bewertungsziffer **3**.

Starke Kernatypien sind durch prominente, vornehmlich exzentrisch gelegene singuläre oder multiple Nukleolen charakterisiert und erhalten die Bewertungsziffer **2**.

Aus der Summe der Bewertungsziffern von 0 bis 1 resultiert der Malignitätsgrad Ia und b, aus der Summe 2 bis 3 der Malignitätsgrad IIa und b, aus der Summe 4 und 5 der Malignitätsgrad IIIa und b.

Low-grade-Karzinome entsprechen den Malignitätsgraden Ia, Ib und IIa, High-grade-Karzinome den Malignitätsgraden IIb, IIIa und b.

In der Kombination mit dem Gleason-Grading (Kombigrading, Helpap und Köllermann 2012) entspricht dies dem modifizierten Prognostic Grade Grouping nach Pierorazio et al. [2013].

Prognostisches Grading nach Pierorazio (2013)

Helpap und Mitarbeiter haben in einer Kombination ihres Gradings mit dem modifizierten Gleason-Grading [Kombigrading, Helpap und Köllermann 2012] das von Pierorazio et al. [2013] inaugurierte Prognostic Grade Grouping von fünf verschiedenen prognostischen Kategorien etwas modifiziert (Tabelle 1). Dieses Prognostic Grade Grouping ist klinisch bedeutungsvoll, weil es mehr prognostische Information trägt als die häufig angewandte und aktuell von der UICC (8. Auflage, 2017) empfohlene Trichotomisierung (6 vs. 7 vs. 8–10) [Pierorazio et al. 2013]. Hintergrund ist, dass diese Einteilung einerseits dem betroffenen Patienten die beruhigende Information gibt, dass ein Gleason-Score von 6 am Stanzbiopsat sich nicht etwa in der oberen Mitte des Gradings und somit des Aggressivitätspotenzials befindet, sondern die harmloseste Kategorie (I) repräsentiert. Andererseits wird in der Gruppe der aggressiveren Tumoren (7b–10) noch einmal zwischen drei Gruppen mit unterschiedlicher Prognose unterschieden.

ISUP-Graduierung (2014/2016) entsprechend WHO-Gruppen [Moch et al. 2016]

Ähnlich diesem prognostisch ausgerichteten Grading von der Epstein-Gruppe aus Baltimore [Pierorazio et al. 2013] wurde 2014 auf einer Konferenz der ISUP in Chicago das neue ISUP-Graduierungssystem erarbeitet [Kristiansen et al. 2016a] (siehe Tabelle 1). Im Einzelnen entsprechen nach dieser Konsensuskonferenz ähnlich wie beim prognostischen Grading der GS 6 der Graduierungsgruppe 1, der GS

7a (3 + 4) der Graduierungsgruppe 2, der GS 7b (4 + 3) der Graduierungsgruppe 3, der GS 8 der Graduierungsgruppe 4 und der GS 9–10 der Graduierungsgruppe 5. Dieses Gruppierungssystem ist von der WHO in den aktuellen Band über Urogenitale Tumoren aufgenommen worden und somit aktueller globaler Standard [Moch et al. 2016]. Es bleibt abzuwarten, ob das Gradings-System nach Helpap mit der Kerngraduierung zu weiteren unabhängigen Informationen beiträgt, die eine Verbesserung der Patientenversorgung erlaubt, denn diese Gruppierung zeigt eine hohe Übereinstimmung mit den durch das Helpap-Grading aufgespannten Risikokategorien, z. B. bei einer Untergruppe GS 6/He 2b und 7a (3 + 4) [Helpap et al. 2015]. Bei diesen Untergruppen besteht nach einer radikalen Prostatektomie ein Upgrading von GS 6/2b zu GS 7a (3 + 4) in 77,4 % bzw. zu 7b (4 + 3) in 22,6 % der Fälle [Helpap et al. 2016].

Die Einzelheiten des ab 2016 von der DGP und dem BDP als verbindlich erklärten ISUP-Graduierungssystem sind in der Zeitschrift „Der Pathologe“ nachzulesen [Kristiansen et al. 2016a].

Für das Grading von Karzinomen in der Biopsie gilt bei unterschiedlichen Gleason- oder ISUP-Graden, dass für jede Biopsielokalisation die Werte getrennt angegeben werden sollten. Nach einer radikalen Prostatektomie sind bei unterschiedlichen Gleason-Scores oder ISUP-Graden die unterschiedlichen Werte mit der entsprechenden Lokalisation im Prostatapräparat anzugeben. Nach wie vor hängt die Prognose vom schlechtesten Gleason-Score oder ISUP-Grad ab. Ein Mittelwert verschleiert die Prognosebewertung.

5. Allgemeine Erläuterungen zum Regressionsgrading

Regressionsgrading [Dhom und Degro 1982]

Seit der Bestimmung des PSA im Serum wird dieser Parameter einerseits als Kontrolle der Tumorfreiheit nach radikaler Prostatektomie und andererseits für einen Therapieeffekt nach hormoneller Therapie oder Bestrahlung beim Prostatakarzinom genutzt. Die früher häufig durchgeführten Kontrollstanzbiopsien werden heutzutage sehr selten durchgeführt. Das morphologische Regressionsgrading spielt jedoch vor allem eine Rolle bei Prostatakarzinomfällen mit neoadjuvanter

Hormontherapie oder wenn nach einer Hormon- oder Strahlentherapie eine radikale Prostatektomie angeschlossen wird. Die morphologischen bzw. zellulären Veränderungen nach oder während durchgeführter Therapien sind in der Tabelle 2 aufgeführt. Für die Bestimmung des Ausmaßes der Tumoregression werden Punkte vergeben. Aus der Punktzahl sind dann drei Gruppen von Regressionen abzuleiten [Helpap et al. 1985, Helpap und Köllermann 2004]. Eine immunhistochemische PSA- bzw. Keratinfärbung (Panzytokerantinantikörper) kann das Auffinden stark regressiv veränderter Tumorzellgruppen wesentlich erleichtern [Köllermann et al. 2000].

Tabelle 2
Regressionsgrading des Prostatakarzinoms

Vergebene Punkte	Kriterien
10	Keine Tumoregression: Jeder Tumor vor Therapie (diagnostische Biopsie) erhält ohne Rücksicht auf den histologischen Differenzierungsgrad 10 Punkte. Lassen sich in einer Folgebiopsie gleichfalls keinerlei Regressionen erkennen, werden ebenfalls 10 Punkte vergeben.
8	Karzinom noch ausgedehnt nachweisbar, aber wenigstens herdförmig zytologische Merkmale der Regression wie Zytoplasmavakuolisierung, Kernpyknosen oder Kernvakuolen; keine Mitosen.
6	Karzinom ausgedehnt nachweisbar, zytologisch aber erhebliche regressive Veränderungen erkennbar.
4	Nur wenige Karzinomreste mit deutlichen regressiven Veränderungen erkennbar.
0–2	Nur winzige und spärliche, regressiv veränderte Zellgruppen zu sehen, deren sichere Zuordnung zu einem Prostatakarzinom nur schwierig möglich ist.
X	Kein Karzinom nachweisbar.

Vergebene Punktzahl	Regressionsgrad
8/10	I Keine oder nur geringe Regression.
4/6	II Mäßige Regression.
0/2	III Ausgeprägte Regression oder Biopsie ohne Tumornachweis.

6. Allgemeine Erläuterungen zum Grading und Staging nach totaler Androgenentzugstherapie

Die Tumorregression nach mehrwöchiger Androgenentzugstherapie kann das Grading und Staging erheblich beeinträchtigen. Regressiv veränderte Prostatakarzinome sollten nicht mehr nach Gleason graduiert werden, da der Androgenentzug zu einer scheinbaren Dedifferenzierung führen kann und das Gleason-Grading somit verfälscht. Es empfiehlt sich, das Regressionsgrading (Tabelle 2) und den Gleason-Score in den Biopsien vor Therapie anzugeben [Köllermann et al. 2000, 2003, 2004].

Schaumzellige Infiltrate, angiomatoide Läsionen, fokale Schleimansammlungen und narbig-entzündliche Veränderungen im extraprostatistischem Weichgewebe und in der Samenblasenwand sind immer verdächtig auf regressive Karzinomreste, die immunhistochemisch (Panzytokeratine, PSA, P504S) identifiziert werden können [Helpap 2002, 2004, Helpap und Köllermann 2004].

Der Androgenentzug führt zu charakteristischen Veränderungen des normalen und hyperplastischen Prostatagewebes. In der peripheren Zone kommt es zu einer diffusen Atrophie des sekretorischen Epithels mit Hervorhebung der Basalzellschicht. In der antero-zentralen Zone zeigen sich ein sehr zellreiches Stroma und eine ausgeprägte Basalzellhyperplasie in den hyperplastischen Knoten oder in den normalen Drüsen. Derartige Veränderungen sind immer verdächtig auf eine durchgeführte Androgenblockade und sind gerade dann hilfreich, wenn der klinische Hinweis auf eine präoperative Therapie fehlt.

Wenn selbst nach intensiver Aufarbeitung (Einbettung des Restmaterials, Immunhistochemie) keine Tumorreste mehr nachweisbar sind, resultiert die Kategorie ypT0 [Helpap und Köllermann 2004, Köllermann et al. 2000, 2003, 2004].

7. Allgemeine Erläuterungen zur anatomischen Ausbreitung vor und nach Therapie (TNM-/pTNM-Klassifikation)

Für Adenokarzinome der Prostata wird die anatomische Ausbreitung vor Therapie durch die TNM-/pTNM-Klassifikation [UICC 2017] beschrieben.

T-/pT-Klassifikation

- (p)TX Primärtumor kann nicht beurteilt werden
- (p)T0 Kein Anhalt für Primärtumor
- T1 Klinisch nicht erkennbarer Tumor, der weder tastbar noch in bildgebenden Verfahren sichtbar ist
- T1a Tumor zufälliger histologischer Befund (Incidental Carcinoma) in 5 % oder weniger des resezierten Gewebes
- T1b Tumor zufälliger histologischer Befund (Incidental Carcinoma) in mehr als 5 % des resezierten Gewebes
- T1c Tumor durch Nadelbiopsie diagnostiziert (z. B. wegen erhöhtem PSA)
- (p)T2 Tumor begrenzt auf Prostata¹
- (p)T2a Tumor befällt die Hälfte eines Lappens oder weniger
- (p)T2b Tumor befällt mehr als die Hälfte eines Lappens
- (p)T2c Tumor in beiden Lappen
- (p)T3 Tumor durchbricht die Prostatakapsel²
- (p)T3a Extrakapsuläre Ausbreitung (einseitig oder beidseitig) eingeschlossen mikroskopisch nachweisbarer Infiltration des Blasenhalbes
- (p)T3b Tumor infiltrierte Samenblase(n)
- (p)T4 Tumor ist fixiert oder infiltrierte andere benachbarte Strukturen als Samenblasen, z. B. Sphinkter externus, Rektum und/oder Levatormuskel und/oder ist an Beckenwand fixiert

Anmerkungen:

- 1 Ein Tumor, der durch Nadelbiopsie in einem oder beiden Lappen gefunden wird, aber weder tastbar noch in bildgebenden Verfahren sichtbar ist, wird als T1c klassifiziert.
- 2 Invasion in den Apex der Prostata oder in die Prostatakapsel (aber nicht darüber hinaus) wird als T2 (nicht als T3) klassifiziert.

Vorschlag der ISUP

[Cheng et al. 2012]

- (p)T2a Tumordurchmesser < 5 mm
in einem Seitenlappen
- (p)T2b Tumordurchmesser 5–16 mm
in einem Seitenlappen
- (p)T2c Tumordurchmesser > 16 mm
disseminiert in beiden Seitenlappen

Vorschlag zur Unterteilung von (p)T3

[Tan et al. 2011, Kristiansen et al. 2012, Helpap et al. 2013]

- (p)T3a Kapseldurchbruch mit
kleinherdiger extraprostatischer Ausbreitung
- (p)T3b Kapseldurchbruch mit
ausgedehnter extraprostatischer Ausbreitung

Optionale Vorschläge**für die Testung****neuer teleskopischer Ramifikationen****T-Klassifikation [UICC 2013]**

- (p)T4a (i) Tumor infiltriert makroskopisch Blasenhal
- (p)T4a (ii) Tumor infiltriert Sphincter externus
- (p)T4a (iii) (i) und (ii)
- (p)T4a (iv) Tumor infiltriert Rektum
- (p)T4b (i) Tumor infiltriert Levatormuskel
- (p)T4b (ii) Tumor an Beckenwand fixiert
- (p)T4b (iii) (i) und (ii)

M-Klassifikation

- (p)M1b (i) Knochenmetastase(n), 1–5 Herde
- (p)M1b (ii) Knochenmetastase(n), > 5–20 Herde
- (p)M1b (iii) Knochenmetastasen, mehr als 20 Herde oder
diffuse Metastasierung

Erfordernisse für pT

- pT1 Eine pT1-Kategorie existiert nicht, da die Definitionen von T1 nicht auf die pathologische Klassifikation übertragbar sind
- pT2 oder pT3 Histopathologische Untersuchung eines radikalen Prostatektomiepräparates ohne makroskopischen Tumornachweis an den Resektionsrändern oder histopathologische Untersuchung eines Prostataresektates mit histologisch nachgewiesenen tumorfreien Resektionsrändern
- pT4 Histologischer Nachweis der Invasion von Nachbarstrukturen außer Samenblase(n) und Blasenhal: Sphincter externus, Rektum, Levatormuskel und/oder Beckenwand

N-/pN-Klassifikation

- (p)NX Regionäre Lymphknoten können nicht beurteilt werden
- (p)N0 Keine regionären Lymphknotenmetastasen
- (p)N1 Regionäre Lymphknotenmetastasen

Erfordernisse für pN

- pN0 Histologische Untersuchung von üblicherweise drei oder mehr regionären Lymphknoten
- pN1 Histologische Bestätigung von Metastasen in einem regionären Lymphknoten

pM-Klassifikation

- (p)M0 Keine Fernmetastasen
(pM0 ist nur nach Obduktion anwendbar)
- (p)M1 Fernmetastasen
- (p)M1a Nicht regionäre(r) Lymphknoten
- (p)M1b Knochen
- (p)M1c Andere Lokalisation(en)

Erfordernisse für pM1

Mikroskopischer (histologischer oder zytologischer) Nachweis von Fernmetastasen

Schema zur TNM-/pTNM-Klassifikation [UICC 2017], 7. Auflage

Primärtumor	TNM	pTNM
Primärtumor kann nicht beurteilt werden	<input type="checkbox"/> TX	<input type="checkbox"/> pTX
Kein Anhalt für Primärtumor	<input type="checkbox"/> T0	<input type="checkbox"/> pT0
Klinisch nicht erkennbarer Tumor, der weder tastbar noch in bildgebenden Verfahren sichtbar ist	<input type="checkbox"/> T1	
Tumor zufälligen histologischen Befunds (Incidental carcinoma) in 5 % oder weniger des resezierten Gewebes	<input type="checkbox"/> T1a	
Tumor zufälligen histologischen Befunds (Incidental carcinoma) in mehr als 5 % des resezierten Gewebes	<input type="checkbox"/> T1b	
Tumor durch Nadelbiopsie diagnostiziert (z. B. wegen erhöhtem PSA)	<input type="checkbox"/> T1c	
Tumor begrenzt auf Prostata	<input type="checkbox"/> T2	<input type="checkbox"/> pT2
Tumor befällt die Hälfte eines Lappens oder weniger	<input type="checkbox"/> T2a	<input type="checkbox"/> pT2a
Tumor befällt mehr als die Hälfte eines Lappens	<input type="checkbox"/> T2b	<input type="checkbox"/> pT2b
Tumor in beiden Lappen	<input type="checkbox"/> T2c	<input type="checkbox"/> pT2c
Tumor durchbricht die Prostatakapsel	<input type="checkbox"/> T3	<input type="checkbox"/> pT3
Extrakapsuläre Ausbreitung (einseitig oder beidseitig) eingeschlossen mikroskopischer Infiltration des Blasenhalses	<input type="checkbox"/> T3a	<input type="checkbox"/> pT3a
Tumor infiltrierte Samenblasen	<input type="checkbox"/> T3b	<input type="checkbox"/> pT3b
Tumor ist fixiert oder infiltrierte andere benachbarte Strukturen als Samenblasen, z. B. Sphincter externus, Rektum und/oder Levatormuskel und/oder ist an Beckenwand fixiert	<input type="checkbox"/> T4	<input type="checkbox"/> pT4
Regionäre Lymphknoten		
Regionäre Lymphknoten können nicht beurteilt werden	<input type="checkbox"/> NX	<input type="checkbox"/> pNX
Keine regionären Lymphknotenmetastasen	<input type="checkbox"/> N0	<input type="checkbox"/> pN0
Regionäre Lymphknotenmetastasen	<input type="checkbox"/> N1	<input type="checkbox"/> pN1
Fernmetastasen		
Keine Fernmetastasen	<input type="checkbox"/> M0	<input type="checkbox"/> pM0
Fernmetastasen	<input type="checkbox"/> M1	<input type="checkbox"/> pM1
Metastasen nur in nicht regionären Lymphknoten	<input type="checkbox"/> M1a	<input type="checkbox"/> pM1a
Metastasen in Knochen	<input type="checkbox"/> M1b	<input type="checkbox"/> pM1b
Fernmetastasen in anderen Lokalisationen	<input type="checkbox"/> M1c	<input type="checkbox"/> pM1c

Definitionen der WHO-Gruppen

WHO-Gruppe	Gleason-Score	Gleason-Muster
1	≤ 6	≤ 3 + 3
2	7	3 + 4
3	7	4 + 3
4	8	4 + 4
5	9 oder 10	4 + 5, 5 + 4, 5 + 5

Stadiengruppierung (Prostata)

Stadium	T	N	M
Stadium I	T1, T2a	N0	M0
Stadium II	T2b, T2c	N0	M0
Stadium III	T3	N0	M0
Stadium IV	T4	N0	M0
	Jedes T	N1	M0
	Jedes T	Jedes N	M1

Nach dem American Joint Committee on Cancer [AJCC 2017] wird folgende Gruppierung vorgeschlagen:

Prognostische Gruppierung (Prostata)

Gruppe	T	N	M	PSA	WHO-Gruppe
Gruppe I	cT1a-c	NO	M0	< 10	1
	cT2a	NO	M0	< 10	1
	pT2	NO	M0	< 10	1
Gruppe IIA	cT1a-c	NO	M0	≥ 10 < 20	1
	cT2a	NO	M0	≥ 10 < 20	1
	cT2b-c	NO	M0	< 20	1
Gruppe IIB	T1-T2	NO	M0	< 20	2
Gruppe IIC	T1-2	NO	M0	< 20	3
	T1-2	NO	M0	< 20	4
Gruppe IIIA	T1-2	NO	M0	≥ 20	1-4
Gruppe IIIB	T3-4	NO	M0	Jeder	1-4
Gruppe IIIC	Jedes T	NO	M0	Jeder	5
Gruppe IVA	Jedes T	N1	M0	Jeder	Jede
Gruppe IVB	Jedes T	Jedes N	M1	Jeder	Jede

Anmerkung:
Wenn nur PSA oder nur WHO-Gruppe bekannt ist, sollte die Gruppenzuordnung durch die T-Kategorie und den jeweils verfügbaren PSA-Wert oder den der WHO-Gruppe bestimmt werden. Wenn beide nicht verfügbar sind, sollten die Stadien angegeben werden.

Definitive Stadiengruppierung

Für die definitive Stadiengruppierung sind bezüglich Primärtumor und regionäre Lymphknoten pT und pN maßgebend. Nur wenn pTX bzw. pNX vorliegt, wird die klinische T- bzw. N-Kategorie für die definitive Stadiengruppierung herangezogen. Bei Unterschieden zwischen der klinisch festgestellten M-Kategorie und der pathologischen pM-Kategorie ist im Einzelfall jeweils unter Berücksichtigung der Gesamtsituation festzulegen, welche Kategorie für die Gesamtbeurteilung (Gesamt-M) bei der Stadiengruppierung maßgeblich ist.

Definitive Stadiengruppierung

T	Gesamt-M0		Gesamt-M1
	pN0	pN1	
pT2	II	IV	IV
pT3	III	IV	IV
pT4	IV	IV	IV

Erläuterungen

Wenn pTX und TX oder pTX und T0 oder pT0:

- sofern Gesamt-M1: Stadium IV
- sonst: Stadium unbestimmt

Wenn pNX und NX:

- sofern Gesamt-M1: Stadium IV
- sofern pT4 Gesamt-M0: Stadium IV
- sonst: Stadium unbestimmt

SPEZIELLE ERLÄUTERUNGEN

Spezielle Erläuterungen zu B.1, Zytologie

Erläuterungen zu B.1.1

Indikationen

Die Indikationen zur zytologischen Untersuchung von tumorverdächtigen Prostatabefunden sind in den letzten Jahren weniger geworden. Dieser Trend hat sich verstärkt durch die Forderung nach der Anwendung des Gleason-Gradings, die zunächst von der UICC [2002 und 2010] und später auch von der WHO [Eble et al. 2004] formuliert wurde; siehe aktuell: neue WHO-Klassifikation [Moch et al. 2016]. Bis auf wenige Institutionen wird die primäre zytologische Untersuchung vor allem in der palliativen Situation durchgeführt.

Erläuterungen zu B.1.1

Materialentnahme

Die Fixierung von Material, das mit Feinnadelbiopsien gewonnen wurde, sollte in 70%iger Alkohollösung erfolgen, da dadurch der Erhaltungszustand von zellulären Bestandteilen, insbesondere von DNA, RNA und Proteinen, besser ist.

Erläuterungen zu B.1.6

Mikroskopische Begutachtung

Weitere Hinweise siehe z.B. Atlas der Prostatazytologie von Leistenschneider und Nagel [1985].

Spezielle Erläuterungen zu B.2

Prostatastanzbiopsien

Erläuterungen zu B.2.1

Indikationen

Aus den Stanzbiopsien ergibt sich neben der Malignitätsdiagnose die Indikation zur weiteren Behandlung, abhängig von dem PSA, vom Alter des Patienten, Gleason-Score und von der Zahl und dem Ausmaß der befallenen Stenzen.

Erläuterungen zu B.2.5

Pathologische Begutachtung und Dokumentation

Lokale Tumorausdehnung in Stanzbiopsien

Eine extraprostatiche Tumorausdehnung (T3a) kann in Stanzbiopsien verlässlich nur dann diagnostiziert werden, wenn der Tumor das extraprostatiche Fettgewebe infiltriert hat. Eine Infiltration von glatter oder quergestreifter Muskulatur ist nicht beweisend für eine extraprostatiche Tumorausdehnung [Bostwick 1997]. Dagegen sind nachweisbare Tumorfokale im Bereich von fibrosiertem Weichgewebe, in unmittelbarer Nachbarschaft von größeren Gefäßen oder Nervenganglien in jedem Fall dringend verdächtig auf eine extraprostatiche Tumorausdehnung. Dies sollte im Befundbericht mitgeteilt werden [Epstein 1996].

Perineurale Ausbreitung

In Stanzbiopsien hat eine perineurale Infiltration eine therapeutische und prognostische Bedeutung und sollte deshalb im Befundbericht vermerkt werden [Bastacky et al. 1993, De la Taille et al. 1999, Holmes et al. 1999, Vargas et al. 1999]. Dieser Befund wird mit der Pn-Klassifikation beschrieben (Pn0 = Keine Infiltration der Perineuralscheide, Pn1 = Infiltration der Perineuralscheide) [Sobin et al. 2010]. Sie kann auch intraprostatich vorkommen.

Korrelation zwischen dem erfassten Tumolvolumen und dem klinischen Befund

Zwischen dem in Stanzbiopsien erfassten Tumolvolumen und dem klinischen Befund (PSA-Wert, Tastbefund) können zum Teil erhebliche Diskrepanzen auftreten. In Stanzbiopsien mit ausgedehnter, florider oder granulomatöser Prostatitis mit Destruktion von Drüsen und nur herdförmig erfassten Tumordrüsen ist der pathologische PSA-Wert eher die Folge der Entzündung und weniger Ausdruck eines zufällig erfassten Karzinoms. Diese Befundkonstellation hat potenziell Auswirkungen auf das weitere therapeutische Vorgehen und sollte deshalb im Befundbericht ausdrücklich vermerkt werden.

Abbildung 2

Pathohistologische Begutachtung bei Prostatakarzinom/Prostatastanzbiopsie – Minimalprogramm
[nach Wirth et al. 1998]

Personaldaten _____ E-Nr. _____

1. Untersuchungsmaterial

Zahl der Stenzen: Rechts |__| Links |__| o. n.A. |__|

2. Histologischer Typ (WHO)

- | | |
|--|--------|
| <input type="checkbox"/> Azinäres Adenokarzinom | 8140/3 |
| <input type="checkbox"/> Duktales Adenokarzinom | 8500/3 |
| <input type="checkbox"/> Urothelkarzinom | 8120/3 |
| <input type="checkbox"/> Plattenepithelkarzinom | 8070/3 |
| <input type="checkbox"/> Basalzellkarzinom | 8147/3 |
| <input type="checkbox"/> Neuroendokrin differenziertes Adenokarzinom | 8574/3 |
| <input type="checkbox"/> High-grade-PIN | 8148/2 |
| <input type="checkbox"/> Intraduktales Karzinom | 8500/2 |

Sonstige _____

3. Histologischer Differenzierungsgrad

nach Gleason und ISUP/WHO [Helpap et al. 2016 b,
Moch et al.2016] Score |__|

4. Tumorausbreitung

Zahl der befallenen Stenzen: Rechts |__| Links |__| o. n.A. |__|

Prozentualer Tumorbefall für jede befallene Stanze in mm |__|__| oder in % |__|__|

Kapselinfiltration Nein Ja Nicht untersucht Nicht angegeben

Tumornachweis in periprostatlichem Binde- und Fettgewebe	<input type="checkbox"/> Nein	<input type="checkbox"/> Ja	<input type="checkbox"/> Nicht bestimmbar
Tumornachweis in Samenblasen	<input type="checkbox"/> Nein	<input type="checkbox"/> Ja	<input type="checkbox"/> Nicht bestimmbar
Perineurale Infiltration	<input type="checkbox"/> Nein	<input type="checkbox"/> Ja	<input type="checkbox"/> Nicht bestimmbar
Kapselinfiltration	<input type="checkbox"/> Nein	<input type="checkbox"/> Ja	<input type="checkbox"/> Nicht bestimmbar
Begleitende High-grade-PIN	<input type="checkbox"/> Nein	<input type="checkbox"/> Ja	<input type="checkbox"/> Nicht bestimmbar

Im Falle einer vorangegangenen nicht operativen Therapie

(z. B. Brachytherapie, Hormontherapie)

Regressionsgrad [nach Dhom und Degro 1982] I II III Nicht bestimmt

Ausgedehnte granulomatöse Prostatitis Nein Ja Nicht bestimmbar

**Erläuterungen zu
„Repräsentativität des Materials“**

Kein Tumornachweis → Sampling error?

1. Spezifizierung des erfassten Gewebes¹

- Drüsenhaltiges Parenchym
- Nur Stroma
- Kapselgewebe und extraprostatitisches Gewebe
- Prostatazonen:
Gewöhnlich periphere Zone (PZ)
und angrenzende Transitionalzone (TZ),
zentrale Zone (ZZ) äußerst selten

2. Morphologische Korrelate für suspekta klinische Befunde

- Floride oder granulomatöse Prostatitis
- Hyperplasie (an TUR oder Adenomenukulation)
- Stromasklerose
- Prostatainfarkt

Auf die Diagnose einer „Unspezifischen Prostatitis“ sollte verzichtet werden.

**Spezielle Erläuterungen zu B.3
TUR****Erläuterungen zu B.3.4
Makropräparation**

Bei palliativer TUR wegen bekanntem Prostatakarzinom kann die Menge des eingebetteten Materials reduziert werden.

**Erläuterungen zu B.3.6
(siehe Abbildung 3)**

Anmerkung:

- ¹ Approximative Angaben zur Ausdehnung des erfassten Gewebes sind ausreichend.

Abbildung 3

Pathohistologische Begutachtung bei Prostatakarzinom/Transurethrale Resektion – Minimalprogramm
[nach Wirth et al. 1998 und entsprechender S3-Leitlinie der Deutschen Gesellschaft für Urologie – DGU]

Personaldaten _____ E-Nr. _____

1. Untersuchungsmaterial Gewicht in g |__|__|__|
Einbettung Komplet Selektiv
Zahl eingebetteter Blöcke |__|__|

2. Histologischer Typ (WHO)

Azinäres Adenokarzinom 8140 / 3
 Duktales Adenokarzinom 8500 / 3
 Urothelkarzinom 8120 / 3
 Plattenepithelkarzinom 8070 / 3
 Basalzellkarzinom 8147 / 3
 Neuroendokrin differenziertes Adenokarzinom 8574 / 3
 High-grade-PIN 8148 / 2
 Intraduktales Karzinom 8500 / 2

Sonstige _____

3. Histologischer Differenzierungsgrad

nach Gleason und ISUP/WHO [Heldpap et al. 2016 b,
Moch et al. 2016]

Score |__|

4. Tumorausbreitung

Prozentualer Tumorbefall bezogen auf untersuchtes Gewebe

5 % oder weniger mehr als 5 % oder Angabe in % |__|__|

Tumornachweis in periprostaticem Binde- und Fettgewebe Nein Ja Nicht bestimmbar
Perineurale Infiltration Nein Ja Nicht bestimmbar
Begleitende High-grade-PIN Nein Ja Nicht bestimmbar

Im Falle einer vorangegangenen nicht operativen Therapie

Regressionsgrad I II III Nicht bestimmt

Ausgedehnte Prostatitis Nein Ja Nicht bestimmbar

Erläuterungen zu B.3.6**Kein Tumornachweis**

- Stromal-glanduläre Hyperplasie: approximative Angabe über das Ausmaß der stromalen und glandulären Komponenten
- Andere Hyperplasieformen (siehe Mostofi et al. 2002; Moch et al. 2016 [WHO]), Klärung ggf. durch Immunhistochemie (fakultativ)
- Sphinktersklerose
- Prostatitis, semiquantitative Evaluierung der Entzündungsaktivität (siehe oben)
- Ggf. Läsionen der prostatistischen Urethra (Entzündung, nephrogene und intestinale Metaplasie, Dysplasie)

Spezielle Erläuterungen zu B.5**Offene Prostatektomie****und B.6 Radikale Prostatektomie****Erläuterungen zu B.5.4****und B.6.4 Makropräparation**

Die sachgerechte Aufarbeitung von Prostatektomiepräparaten ist Voraussetzung für die adäquate Klassifikation sowie prognostische Wertung des Prostatakarzinoms [Helpap 1998, Helpap und Sinicina 2002, Kristiansen et al. 2012, Rogatsch et al. 2000, Sakr et al. 1996, Sakr und Grignon 1999]. Erforderlich ist die Übersendung des Operationspräparates in unversehrtem Zustand. Bei bereits eingeschnittenen Präparaten lassen sich die Kapselverhältnisse zum Teil nicht mehr exakt darstellen, sodass die pT-Kategorie und der R-Status nur mit Einschränkung angegeben werden können. Die Zuschneidetechnik (partielle oder komplette Aufarbeitung des Operationspräparates) ergibt sich in der Routinediagnostik im Wesentlichen aus der Größe des Präparates und dem makroskopischen Befund. Alle makroskopisch suspekten Veränderungen müssen mit Bezug zur Organkapsel untersucht werden. In vielen Fällen ist aber das Prostatakarzinom makroskopisch nicht eindeutig abgrenzbar, sodass die Kapselregion in allen Abschnitten des Organs histologisch untersucht werden muss, um verlässliche Angaben zum Tumorstadium machen zu können. In jedem Fall muss die Prostata nach Abtrennung der Samenblasen gewogen und ausgemessen werden [Bostwick und Montironi 1997]. Zur Bestimmung des Volumens kann man die Prostata (nach Abtrennung der Samenblasen) in ein mit Flüssigkeit gefülltes Messgefäß eintauchen. Prostatektomiepräparate sollten erst nach ausreichender Fixationsdauer (18 bis 36 Std., 4 % gepuffertes Formalin) aufgearbeitet werden.

In einem Konsensusmeeting im Jahr 1995 wurden die folgenden minimalen Anforderungen für die Aufarbeitung von radikalen Prostatektomiepräparaten festgelegt [Bostwick und Montironi 1997, Sakr und Grignon 1999, Lester 2006]. Diese wurden in der S3-Leitlinie der DKG und der DGU und einem Konsensusmeeting der International Society of Urological Pathology (ISUP) im Jahr 2009 präzisiert [Samaratunga et al. 2011, Van der Kwast et al. 2011, Magi-Galuzzi et al. 2011, Berney et al. 2011].

- 1) Komplett Aufarbeitung der Apexregion und der Prostatabasis (inklusive urethralem Absetzungsrand mit sagittaler Schnittführung). Die Absetzungsänder sollten farbmarkiert werden.
- 2) Alle makroskopisch erkennbaren Tumoranteile müssen im Bezug zur Prostatektomie und den Absetzungsänder evaluiert werden.
- 3) Die erste Scheibe über der Apexregion, das hintere Drittel der Prostatabasis und die proximalen Anteile der Samenblasen sollten vollständig eingebettet werden. Wenn möglich, sollte das gesamte Organ eingebettet werden.
- 4) Zwei Schnitte sollten jeweils aus den vorderen Abschnitten der linken und rechten Prostatektomiehälften eingebettet werden.
- 5) Die Einbettung der Samenleiter ist nicht verpflichtend notwendig.

Hierzu ist zu bemerken, dass eine histologische Untersuchung der proximalen Samenblasenabschnitte bei makroskopisch unverdächtigem Befund nicht notwendig erscheint. Die Zuschneidetechnik kann unterschiedlich gehandhabt werden. Sollte eine Aufarbeitung in Großflächenschnittpräparaten [Kastendieck 1980] nicht durchführbar sein, wird folgendes Zuschneideprotokoll angeboten:

- 1) Beide Samenblasen ca. drei Millimeter oberhalb der Prostatabasis abtrennen, weitere Bearbeitung nur bei Verdacht auf Tumordinfiltration (Fraktion 1).
- 2) Die Prostata ohne Samenblasen ausmessen, wiegen und ggf. zur Volumenbestimmung in ein gefülltes Messgefäß eintauchen. Anschließend Tuschemarkierung (ggf. links und rechts mit verschiedenen Farbstoffen). Das markierte Präparat kurz trocknen lassen.
- 3) Parallel zur Abtragungsebene der Samenblasen wird eine Scheibe von 4–5 Millimetern Höhe von der Prostatabasis abgetrennt und wie ein Konisationspräparat in 3 Millimeter breiten Sagittalschnitten aufgearbeitet. Dieses Präparat enthält idealerweise den Samenblasen- und Samenleiteransatz.
- 4) In analoger Weise wird mit der Apexregion verfahren (Fraktion 3).

- 5) Alle eingesandten Lymphknoten müssen präpariert und untersucht werden. Da die Falsch-negativ-Rate bei Schnellschnittuntersuchungen mit 2 %–3 % angegeben wird, sollte bei makroskopisch unverdächtigen Lymphknoten auf eine intraoperative Untersuchung verzichtet werden [Bostwick und Montironi 1997]. Die Anzahl der untersuchten Lymphknoten und der größte Durchmesser einer Lymphknotenmetastase sollte angegeben werden.
- 6) Die Lokalisation und das Ausmaß der extraprostatatischen Ausbreitung sollten angegeben werden.

Erläuterungen zu B.5.6 und B.6.6
Mikroskopische Begutachtung
und Dokumentation

Tumorvolumen (fakultativ)

Das Tumorvolumen ist ein anerkannter prognostischer Faktor nach radikaler Prostatektomie [Bostwick und Montironi

1997, Helpap 1998, Wolters et al. 2011], dessen Unabhängigkeit allerdings nicht zweifelsfrei ist. Die einfachste und praktikabelste Messmethode basiert auf der Abschätzung des prozentualen Anteils an Tumorgewebe, umgerechnet auf das bekannte Organvolumen (ml oder cm³) [Bostwick und Montironi 1997]. Eine exakte Bestimmung des Tumorumens erfordert allerdings eine vollständige Aufarbeitung des Prostatektomiepräparates und eine morphometrische, computergestützte Analyse. Dieses Verfahren ist jedoch nur bei besonderen Fragestellungen notwendig. Für die Routinediagnostik ist dies jedoch zu aufwendig und letztlich nicht praktikabel. Einfache Alternativen sind die Abschätzung des prozentualen Tumorbefalls, die Angabe des maximalen Tumordurchmessers oder die Anzahl positiver Blöcke in Relation der Gesamtblöcke – dies aber nur von den transversalen Organscheiben, da sonst durch die Blöcke der (apikalen/harnblasennahen) Abtragungsebenen und der Adnexen diese Ratio verwässert würde [Merrill et al. 2007].

Abbildung 4

Pathohistologische Begutachtung bei Prostatakarzinom/Prostatektomie – Minimalprogramm
[nach Wirth et al. 1998 und entsprechend der S3-Leitlinie der DGU]

Personaldaten _____ E-Nr. _____

1. Untersuchungsmaterial Gewicht in g |__|__|
Größe der Prostata in drei Dimensionen in cm

Höhe |__|,|__| Breite |__|,|__| Tiefe |__|,|__|

Zahl eingebetteter Blöcke vom Primärtumor einschließlich Resektionsränder |__|, davon Großblöcke |__|

2. Lokalisation ICD-10 C61 Rechter Lappen |__| Linker Lappen |__| Beide Lappen |__| Keine Angaben ICD-10 C61.9 |__|

3. Histologischer Typ (WHO)

- | | |
|--|--------|
| <input type="checkbox"/> Azinäres Adenokarzinom | 8140/3 |
| <input type="checkbox"/> Duktales Adenokarzinom | 8500/3 |
| <input type="checkbox"/> Urothelkarzinom | 8120/3 |
| <input type="checkbox"/> Plattenepithelkarzinom | 8070/3 |
| <input type="checkbox"/> Basalzellkarzinom | 8147/3 |
| <input type="checkbox"/> Neuroendokrin differenziertes Adenokarzinom | 8574/3 |
| <input type="checkbox"/> High-grade-PIN | 8148/2 |
| <input type="checkbox"/> Intraduktales Karzinom | 8500/2 |

Sonstige _____

4. Histologischer Differenzierungsgrad

nach modifiziertem Gleason-Grading und ISUP-Graduierung
[Helpap et al. 2016 c, Kristiansen et al. 2016 a]
Score |__|

5. Lokale Tumorausbreitung

- | | |
|--|---|
| <input type="checkbox"/> Ein Lappen, nicht extrakapsulär | <input type="checkbox"/> Zwei Lappen, nicht extrakapsulär |
| <input type="checkbox"/> Extrakapsulär, nur periprostatiches | <input type="checkbox"/> Extrakapsulär, auch Samenblasen |
| <input type="checkbox"/> Binde- und Fettgewebe | <input type="checkbox"/> Andere Nachbarorgane |

6. Regionale lymphogene Metastasierung

Zahl der befallenen Lymphknoten |__|__|

Zahl untersuchter Lymphknoten |__|__|

	Rechts			Links		
	Tumorfrei	Metastase(n)	Nicht untersucht	Tumorfrei	Metastase(n)	Nicht untersucht
Obturatoria-LK	<input type="checkbox"/>	<input type="checkbox"/>	<input type="checkbox"/>	<input type="checkbox"/>	<input type="checkbox"/>	<input type="checkbox"/>
LK A. iliaca interna	<input type="checkbox"/>	<input type="checkbox"/>	<input type="checkbox"/>	<input type="checkbox"/>	<input type="checkbox"/>	<input type="checkbox"/>
LK A. iliaca externa	<input type="checkbox"/>	<input type="checkbox"/>	<input type="checkbox"/>	<input type="checkbox"/>	<input type="checkbox"/>	<input type="checkbox"/>
Präsakrale Lymphknoten	<input type="checkbox"/> Tumorfrei	<input type="checkbox"/> Metastase(n)	<input type="checkbox"/> Nicht untersucht			

Fortsetzung Abbildung 4

7. pTNM-Klassifikation

(y) |__| pT |__|__| (m) |__| pN |__| pM |__|
 Ramifikation von pM: 1 = pM1a 2 = pM1b 3 = M1c
 4 = pM1a(i) 5 = pM1b(i) 6 = M1c(i)

Anzahl untersuchter regionärer Lymphknoten |__|__|

Anzahl befallener regionärer Lymphknoten |__|__|

Zahl der Fernmetastasen |__|__|

Lokalisation mikroskopisch bestätigter Fernmetastasen

(Klartext) _____

Fakultative zusätzliche Angabe zu pN und pM

zu pNO und pMO: 1 = i- 2 = i+ 3 = mol- 4 = mol+
 E = Entfällt (pNO bzw. pMO) X = Nicht untersucht

zu pN1 und pM1: 1 = mi 2 = cy+
 E = Entfällt (pN1 bzw. pM1) X = Fehlende Angaben (F.A.)

Lokalisation befallener Lymphknoten

	N = Nein	R = Ja, rechts	L = Ja, links
A. iliaca communis	<input type="checkbox"/>	<input type="checkbox"/>	<input type="checkbox"/>
Hypogastrische (AJCC-Definition)	<input type="checkbox"/>	<input type="checkbox"/>	<input type="checkbox"/>
Obturator	<input type="checkbox"/>	<input type="checkbox"/>	<input type="checkbox"/>
Iliaca externa (AJCC)	<input type="checkbox"/>	<input type="checkbox"/>	<input type="checkbox"/>
Iliaca interna (AJCC)	<input type="checkbox"/>	<input type="checkbox"/>	<input type="checkbox"/>
Sakral (lateral, präsakral)	<input type="checkbox"/>	<input type="checkbox"/>	<input type="checkbox"/>
Promontorium (AJCC)			

8. Regressionsgrading

Im Falle einer vorangegangenen nicht operativen Therapie

Regressionsgrad Grad I Grad II Grad III Nicht bestimmt

Fortsetzung Abbildung 4

9. V-, L- und Pn-Klassifikation (Invasion von Venen, Lymphgefäßen, Perineuralscheiden)

Lymphgefäßinvasion	N = Nein	J = Ja	X = F.A.	<input type="checkbox"/>
Veneninvasion	N = Nein	J = Ja	X = F.A.	<input type="checkbox"/>
Perineuralscheideninvasion	N = Nein	J = Ja	X = F.A.	<input type="checkbox"/>

10. R-Klassifikation

Befunde an den Resektionslinien

	F = Tumorfrei	N = Nicht invasiver Tumor	I = Invasiver Tumor	Y = Nicht untersucht
Oberflächlich-kapsulär	<input type="checkbox"/>	<input type="checkbox"/>	<input type="checkbox"/>	<input type="checkbox"/>
Posterior	<input type="checkbox"/>	<input type="checkbox"/>	<input type="checkbox"/>	<input type="checkbox"/>
Postero-lateral	<input type="checkbox"/>	<input type="checkbox"/>	<input type="checkbox"/>	<input type="checkbox"/>
Anterior	<input type="checkbox"/>	<input type="checkbox"/>	<input type="checkbox"/>	<input type="checkbox"/>
Apikal	<input type="checkbox"/>	<input type="checkbox"/>	<input type="checkbox"/>	<input type="checkbox"/>
Proximal-vesikal	<input type="checkbox"/>	<input type="checkbox"/>	<input type="checkbox"/>	<input type="checkbox"/>
Distal-urethral	<input type="checkbox"/>	<input type="checkbox"/>	<input type="checkbox"/>	<input type="checkbox"/>

Falls verbindliche Aussagen zur R-Klassifikation vorliegen:

Definitive R-Klassifikation

- Kein Residualtumor (R0)
- Mikroskopischer nicht invasiver Residualtumor (R1is)
- Mikroskopischer invasiver Residualtumor (R1)
- Nur positiver zytologischer Befund in Pleuraflüssigkeit (R1cy+)
- Makroskopischer Residualtumor, mikroskopisch nicht bestätigt (R2a)
- Makroskopischer Residualtumor, mikroskopisch bestätigt (R2b)

R

Minimale Entfernung des Tumors von den Resektionsrändern (in Millimetern)

	Oberflächlich-kapsulär	Posterior	Postero-lateral	Oberflächlich	Posterior	Postero-lateral
Makroskopisch (XXX = F.A.)	_ _ _ _	_ _ _ _	_ _ _ _	<input type="text"/> <input type="text"/> <input type="text"/>	<input type="text"/> <input type="text"/> <input type="text"/>	<input type="text"/> <input type="text"/> <input type="text"/>
Mikroskopisch (XX = F.A.)	_ _	_ _	_ _	<input type="text"/> <input type="text"/>	<input type="text"/> <input type="text"/>	<input type="text"/> <input type="text"/>
	Apikal	Proximal-vesikal	Distal-urethral	Apikal	Proximal-vesikal	Distal-urethral
Makroskopisch (XXX = F.A.)	_ _ _ _	_ _ _ _	_ _ _ _	<input type="text"/> <input type="text"/> <input type="text"/>	<input type="text"/> <input type="text"/> <input type="text"/>	<input type="text"/> <input type="text"/> <input type="text"/>
Mikroskopisch (XX = F.A.)	_ _	_ _	_ _	<input type="text"/> <input type="text"/>	<input type="text"/> <input type="text"/>	<input type="text"/> <input type="text"/>

11. Begleitende High-grade-PIN Nein Ja

Kapselüberschreitendes (extraprostatiches) Tumorwachstum (EPE), (T3-/pT3-Kategorie)

Nicht die Kapselinfiltration, sondern erst der Nachweis von kapselüberschreitendem bzw. extraprostatichem Tumorwachstum definiert die T3-Kategorie [Bostwick und Montironi 1997, Srigley et al. 2000]. Die Prostatakapsel ist anatomisch nicht klar definiert und besteht aus komprimiertem Prostatastroma mit glatten Muskelbündeln. Im Bereich der Apexregion, des neurovaskulären Bündels, des Blasenausgangs und beim anterioren Stroma fehlt sogar eine histologisch identifizierbare Kapsel, was einerseits die extraprostatichere Tumorausdehnung begünstigt (*Loci minoris resistentiae*), andererseits die Beurteilung der organüberschreitenden Expansion erheblich erschwert oder unmöglich macht. Im Bereich des Apex und des anterioren fibromuskulären Stromas strahlen aus dem Beckenboden und der Beckenwand quergestreifte Muskelzüge in die Prostata ein. Der Nachweis von Tumorfiltraten zwischen quergestreiften Muskelbündeln ist daher kein Kriterium des extraprostaticheren Tumorwachstums. Beweisend für eine pT3a-Kategorie ist die Identifizierung von Tumorzellen zwischen Fettgewebszellen [Bostwick und Montironi 1997]. Schwierigkeiten können auftreten, wenn das extrakapsuläre Weichgewebe keine Fettgewebsanteile enthält. In diesen Fällen orientiert man sich an benachbarten, nicht tumorfiltrierten Kapselabschnitten und zieht in Verlängerung zur Organgrenze eine virtuelle Linie bis in die tumorfiltrierte Kapselregion. Reichen die Tumorfiltrate jenseits dieser gedachten Linie, dann muss man von einer extrakapsulären Tumorausbreitung ausgehen. Epstein und andere Autoren haben gezeigt, dass die Quantifizierung der extraprostaticheren Tumorausdehnung (EPE) eine prognostische Bedeutung hat [Epstein et al. 1996, Wheeler et al. 1998, Sung et al. 2007]. Unter fokaler oder initialer bzw. minimaler extraprostatichere Tumorausdehnung versteht man, wenn einzelne Tumordrüsen die Organgrenzen überschritten haben

und sich parallel (horizontal) zur Organkapsel im extraprostaticheren Weichgewebe (Fett und Bindegewebe) ausdehnen. Alles, was über diesen Befund hinausgeht, wird als eindeutige (established) oder ausgedehnte extraprostatichere Ausdehnung (EPE) bezeichnet. Eine Blasenhalminfiltration kann nur dann diagnostiziert werden, wenn typische Harnblasenmuskulatur oder chirurgische Nachschnitte aus dieser Region infiltriert werden. Die häufigsten Lokalisationen einer EPE sind die postero-laterale Region im Bereich des Gefäßnervenbündels der Apex, von Blasenhalss, Rändern der Seitenlappen bds. und Samenblasen [Magi-Galluzzi et al. 2011, Kristiansen et al. 2012, Helpap et al. 2013].

R-(Schnittrand-)Klassifikation

Wichtig ist die Aussage zu einer positiven Schnittrand-(lokalen R1-)Situation. Eine solche liegt vor, wenn Tumorerkrankungen mikroskopisch z. B. die tuschemarkierten Ränder erreichen (R1-Situation). Die Lokalisation und ein Maß der Ausdehnung der R1-Situation sollte unbedingt im Befund, ähnlich wie bei der EPE, angegeben werden. Ein derartiger Befund ist allerdings noch nicht gleichbedeutend oder beweisend für ein extraprostatichere Tumorwachstum, insbesondere an den Stellen, wo die Prostatakapsel histologisch nicht eindeutig definiert ist (z. B. Apex, anteriores Stroma, neurovaskuläres Bündel). Die R1-Situation hat eine prognostische Bedeutung für die Tumorumprogression [Epstein et al. 1996]. Low-risk-Tumoren haben freie Ränder (R0) und keine Fernmetastasen, Karzinome der intermediären Gruppe können bis zu 15 %, High-risk-Tumoren in 30 bis 50 % R1-Situationen aufweisen [Tan et al. 2011, Kristiansen et al. 2012, Helpap et al. 2013]. Der Gleason-Score am positiven Schnittrand ist mittlerweile auch als prognostischer Marker belegt worden. Da sich ein reines Gleason-Muster 3 am positiven Schnittrand klinisch wie ein negativer Schnittrand verhält, könnte diese Beobachtung diagnostische Relevanz bekommen [Savdie et al. 2012]. Auch der minimale

Abstand des Karzinoms zum tumorfreien Resektionsrand ist prognostisch relevant und sollte daher angegeben werden [Lu et al. 2012].

Qualitätsindikatoren

Indikatoren für operative Therapie

- Angabe zur Qualität der Prostatektomie

Indikatoren für pathologisch-anatomische Diagnostik

- Inzidenz für inzidente Karzinome bei TUR (8–10 %)
- Anteil der pT3- und pT4-Karzinome (bezogen auf Prostatektomiepatienten)
- Anteil von High-grade-Karzinomen (bezogen auf Patienten mit Karzinom, in Abhängigkeit von der Art des Untersuchungsmaterials)
- Anteil lymphknotenpositiver Fälle (in Abhängigkeit von der pT-Kategorie) (bezogen auf Prostatektomiepatienten)
- Anteil von Fällen mit Lymphgefäßinvasion (L1 14 % = mehr als 10 % der Fälle L1)

Qualität der chirurgischen Leistung

Kein oder minimaler Resttumor im Prostatektomiepräparat

Infolge der verbesserten Frühdiagnostik des Prostatakarzinoms häufen sich Fälle, in denen kaum oder kein Resttumor im Prostatektomiepräparat gefunden wird (Vanishing Carcinoma) [Goldstein et al. 1995]. Dieser pT0-Befund schwankt zwischen 1 % und 2 % [Schulman et al. 2000, Soloway et al. 1995]. In einer jüngsten Studie wurde nach exakter Aufarbeitung der radikalen Prostatektomiepräparate von 3.609 Karzinomträgern eine pT0-Rate von lediglich 0,8 % festgestellt [Herkommer et al. 2004]. In einer derartigen Situation sollte der stanzbioptisch erhobene Primärbefund von einem Referenzpathologen überprüft werden. Hilfreich für die Entdeckung eines sehr kleinen Karzinoms ist die Kenntnis der genauen Karzinomlokalisierung im stanzbioptischen Material. Durch eine gezielte Untersuchung besteht die Chance, den Stanzkanal und möglicherweise auch den Tumor zu finden.

Literatur

- Allen DC** (2000) Histopathology Reporting. Guidelines for Surgical Cancer. Springer, Berlin Heidelberg New York: 50–55
- Allen DC, Cameron RI** (2004) Histopathology Specimens. Clinical, Pathological and Laboratory Aspects. Springer, Berlin Heidelberg New York: 311–322
- Allsbrook WC, Mangold KA, et al.** (1999) The Gleason Grading System: An Overview. *J Urol Pathol* 2: 141–159
- American Joint Committee on Cancer (AJCC)** (2009) Cancer Staging Manual. 7th edition. Edge SB, Byrd DR, Compton CC, et al. (eds.) Springer, New York
- American Joint Committee on Cancer (AJCC)** (2017) Cancer Staging Manual. 8th edition. Amin MB, Edge SB, Greene FL, et al. (eds.) Springer, New York
- Amin MB, Boccon-Gibod L, Egevad L, et al.** (2004) Prognostic and predictive factors and reporting of prostate carcinoma in prostate needle biopsy specimens. (2004 WHO-sponsored International Consultation Consensus) *Scand J Urol Nephrol* 39, Suppl: 20–33
- Bastacky SI, Walsh PC, Epstein JI** (1993) Relationship between perineural tumor invasion on needle biopsy and radical prostatectomy capsular penetration in clinical stage B adenocarcinoma of the prostate. *Am J Surg Pathol* 17: 336–341
- Berney DM, Wheeler TM, Grignon DJ, et al.** (2011) International Society of Urological Pathology (ISUP) Consensus Conference on Handling and Staging of Radical Prostatectomy Specimens. Working group 4: seminal vesicles and lymph nodes, *Mod Pathol* 24: 39–47
- Bonkhoff H** (2005) Gleason Grading. Diagnostische Kriterien und klinische Bedeutung. *Pathologe* 26: 422–432
- Bonkhoff H, Wheeler TM, van der Kwast TH, et al.** (2013) Intraductal carcinoma of the prostate: precursor or aggressive phenotype of prostate cancer? *Prostate* 73: 442–448
- Bostwick DG** (1994) Grading Prostate Cancer. *Am J Clin Pathol* 102 (Suppl 1): 38–56
- Bostwick DG** (1997) Evaluating prostate needle biopsy: therapeutic and prognostic importance. *CA Cancer J Clin* 47: 297–319
- Bostwick DG, Montironi R** (1997) Evaluating radical prostatectomy specimens: therapeutic and prognostic significance. *Virchows Arch* 430: 1–6
- Cheng L, Montironi R, Bostwick DG, et al.** (2012) Staging of prostate cancer. *Histopathology* 60: 87–117
- Cohen RJ, Wheeler TM, Bonkhoff H, Rubin MA** (2007) A proposal on the identification, histologic reporting, and implications of intraductal prostatic carcinoma. *Arch Pathol Lab Med* 131: 1103–1109
- De la Taille A, Katz A, Bagiella E, et al.** (1999) Perineural invasion on prostate needle biopsy: an independent predictor of final pathologica stage. *Urology* 54: 1039–1043
- Deutsche Gesellschaft für Urologie** (2009) Interdisziplinäre Leitlinie der Qualität S3 zur Früherkennung, Diagnose und Therapie der verschiedenen Stadien des Prostatakarzinoms.
- Deutsche Gesellschaft für Urologie, Deutsche Krebsgesellschaft** (2016) Interdisziplinäre Leitlinie der Qualität S3 zur Früherkennung, Diagnose und Therapie der verschiedenen Stadien des Prostatakarzinoms. Kurzversion. Dezember 2016. AWMF-Register-Nummer 043/022OL
- Dhom G, Degro S** (1982) Therapy of prostatic cancer and histopathologic follow-up. *Prostate* 3: 531–542
- Eble JN, Sauter G, Epstein JI, Sesterhenn IA** (2004) Pathology and Genetics. Tumours of the urinary system and male genital organs. WHO classification of tumours. IARC press, Lyon
- Edge SB, Byrd DR, Compton CC, et al.** (2009) AJCC Cancer Staging Manual. 7th edition. Springer, New York
- Epstein JI** (1996) The diagnosis and reporting of adenocarcinoma of the prostate in core needle biopsy specimens. *Cancer* 78: 350–356
- Epstein JI, Partin AW, Sauvageot J, Walsh PC** (1996) Prediction of progression following radical prostatectomy: a multivariate analysis of 721 men with long-term follow-up. *Am J Surg Pathol* 20: 286–292

- Epstein JI, Allsbrook WC, Amin MB, Egevad L and the ISUP grading committee** (2005) The 2005 International Society of Urological Pathology (ISUP) consensus conference on Gleason Grading of prostatic carcinoma. *Am J Surg Pathol* 29: 1228–1249
- Epstein JI** (2010) An update of the Gleason Grading System. *J Urol* 183: 433–440
- Epstein JI** (2013) The Gleason Grading System. A complete guide for pathologists and clinicians. Lippincott, Williams & Wilkins
- Epstein JI, Egevad L, Amin MB, et al.** (2016) The 2014 International Society of Urological Pathology (ISUP) consensus conference on Gleason grading of prostatic carcinoma: Definition of Grading patterns and proposal for a new grading system. *Am J Surg Pathol* 40: 244–252
- Gleason DF** (1966) Classification of prostatic carcinomas. *Cancer Chemother Rep.* 50: 125–128 (Part 1), 129–136 (Part II)
- Gleason DF, Mellinger G, and the Veterans Administration Cooperative Urological Research Group** (1974) Prediction of prognosis for prostatic adenocarcinoma by combined histological grading and clinical staging. *J Urol* 111: 58–64
- Gleason DF** (1992) Histologic grading of prostate cancer: A perspective. *Hum Pathol* 23: 273–279
- Goldstein NS, Begin LR, Grody WW, et al.** (1995) Minimal or no cancer in radical prostatectomy specimens. Report of 13 cases of the “vanishing cancer phenomenon”. *Am J Surg Pathol* 19: 1002–1009
- Harmden P, Shelley MD, Clements H, et al.** (2007) The prognostic significance of perineural invasion in prostatic carcinoma biopsies: a systematic review. *Cancer* 109: 13–24
- Helpap B, Böcking A, Dhom G, et al.** (1985) Klassifikation, histologisches und zytologisches Grading sowie Regressionsgrading des Prostatakarzinoms. Eine Empfehlung des pathologisch-urologischen Arbeitskreises „Prostatakarzinom“. *Pathologie* 6: 3–7
- Helpap B** (1993) Atlas der Pathologie urologischer Tumoren. Springer-Verlag: 114–117
- Helpap B** (1998) Prognosefaktoren des Prostatakarzinoms, *Pathologie* 19: 42–52
- Helpap B** (2002) Fundamentals on the pathology of prostatic carcinoma after brachytherapy. *World J Urol* 20: 207–212
- Helpap B, Sinicina I** (2002) Diagnostische Maßnahmen zur Therapieplanung des Prostatakarzinoms. Informationsaustausch zwischen Patienten – Urologen – Pathologen. *Urologe B* 42: 121–127
- Helpap B** (2004) Das Prostatakarzinom. Immer noch ein diagnostisches Problem. *Verh Dtsch Ges Pathol* 88: 152–157
- Helpap B, Köllermann J** (2004) Therapieinduzierte Tumoregression des Prostatakarzinoms. *Pathologie* 25: 461–466
- Helpap B** (2005) Kleine suspekte Prostataläsionen. Histologische und immunhistochemische Untersuchungen. Bericht aus dem uropathologischen Konsiliardienst. *Pathologie* 26: 398–404
- Helpap B, Egevad L** (2006) The significance of modified Gleason grading of prostatic carcinoma in biopsy and radical prostatectomy specimens. *Virchow Arch* 449: 622–627
- Helpap B, Egevad L** (2009) Modified Gleason grading. An updated review. *Histol Histopathol* 24: 661–666
- Helpap B, Köllermann J** (2012) Combined histoarchitectural and cytological biopsy grading improves grading accuracy in low grade prostate cancer. *Int J Urol* 19: 126–133
- Helpap B, Ringli D, Shaikhibrahim Z, et al.** (2013) The heterogeneous Gleason 7 carcinoma of the prostate: Analyses of low and high grade (risk) carcinomas with criteria of the International Society of Urological Pathology (ISUP). *Pathol Res Pract* 209: 190–194
- Helpap B, Ringli D, Breul J, et al.** (2015) The Value of Prognostic Grouping of Prostatic Carcinomas for Urologists and Pathologists. *Urol Int* 95: 436–444
- Helpap B, Kristiansen G** (2016) Prostata und Samenblasen. In: *Pathologie – Urogenitale und endokrine Organe, Gelenke und Skelett.* Amann K, Kain R, Klöppel G (Hrsg.) Springer, Berlin Heidelberg: 139–194
- Helpap B, Ringli D, Tonhauser J, Poser I, Breul J, Gevensleben H, Seifert H-H** (2016a) The significance of accurate determination of Gleason score for therapeutic options and prognosis of prostate cancer. *Pathol Oncol Res* 22: 349–356

- Helpap B, Bubendorf L, Kristiansen G** (2016b) Prostatakarzinom Teil 2: Rückblick über die verschiedenen Tumorgradingverfahren der Jahre 1966–2015 und Zukunftsperspektiven des neuen Gradings der International Society of Urological Pathology (ISUP) *Pathologie* 37: 11–16
- Helpap B, Ringli D, Gevensleben H** (2016c) Significance of number and localization of positive core biopsies for the identification of prostate cancer eligible for active surveillance. *Analyt Quant Cytopathol Histopathol* 38: 9–16
- Herkommer K, Kuefer R, Geschwend JE, et al.** (2004) Pathological T0 prostate cancer without neoadjuvant therapy: clinical presentation and follow-up. *Eur Urol* 45: 36–41
- Höfler H** (1995) Einrichtung von „Tumor/Gewebebanken“. In: Klöppel G (Redaktion) *Stellungnahmen (1994–1995) der Deutschen Gesellschaft für Pathologie*. *Pathologie* 16: 150–156
- Höfler H** (2004) Empfehlungen zur Organ-/Gewebeentnahme und Gewebeasservierung für Forschung und Lehre. *Pathologie* 25: 259–261
- Holmes GF, Walsh PC, Pound CR, Epstein JI** (1999) Excision of the neurovascular bundle at radical prostatectomy in cases with perineural invasion on needle biopsy. *Urology* 53: 752–756
- Kastendieck H** (1980) Morphologie des Prostatakarzinoms in Stanzbiopsien und totalen Prostatektomien. *Pathologie* 2: 31–43
- Köllermann J, Feek U, Müller H, et al.** (2000) Nondetected tumor (pT0) after prolonged, neoadjuvant treatment of localized prostatic carcinoma. *Eur Urol* 38: 714–720
- Köllermann J, Caprano J, Budde A, et al.** (2003) Follow-up of nondetectable prostate carcinoma (pT0) after prolonged PSA-monitored neoadjuvant hormonal therapy followed by radical prostatectomy. *Urology* 62: 476–480
- Köllermann J, Hopfenmüller W, Caprano J, et al.** (2004) Prognosis of stage pT0 after prolonged neoadjuvant endocrine therapy of prostate cancer: a matched-pair analysis. *Eur Urol* 45: 42–45
- Kristiansen G, Srigley JR, Delahunt B, Egeval L** (2012) Diagnostik radikaler Prostatektomiepräparate. Ergebnisse der Konsensuskonferenz der Internationalen Gesellschaft für Urologische Pathologie (ISUP). *Pathologie* 33: 337–344
- Kristiansen G, Egeval L, Amin MB, et al.** (2016a) Konsensuskonferenz 2014 der ISUP zur Gleason-Graduierung des Prostatakarzinoms. *Pathologie* 37: 17–26
- Kristiansen G, Roth W, Helpap B** (2016b) Grading von Prostatakarzinomen. *Pathologie* 37: 352–354
- Leistenschneider W, Nagel R** (1985) *Atlas of prostatic cytology*. Springer, Berlin Heidelberg New York
- Lester SC** (2006) *Manual of Surgical Pathology*. 2nd edition. Elsevier: 397–406
- Lopez-Beltran A, Mikuz G, Luque RJ, et al.** (2006) Current practice of Gleason grading of prostate carcinoma. *Virchows Arch* 448: 111–118
- Lu J, Wirth GJ, Wu S, et al.** (2012) A close surgical margin after radical prostatectomy is an independent predictor of recurrence. *J Urol* 188: 91–97
- Magi-Galuzzi C, Evans AJ, Delahunt B, et al.** (2011), International Society of Urological Pathology (ISUP) Consensus Conference on Handling and Staging of Radical Prostatectomy Specimens. Working group 3: extraprostatic extension, lymphovascular invasion and locally advanced disease, *Mod Pathol* 24: 26–38
- Makarov DV, Trock BJ, Humphreys EB, et al.** (2007) Updated nomogram to predict pathologic stage of prostate cancer given prostate-specific antigen level, clinical stage, and biopsy Gleason score (Partin tables) based on cases from 2000 to 2005. *Urology* 69: 1095–1101
- Merrill MM, Lane BR, Reuther AM, et al.** (2007) Tumor volume does not predict for biochemical recurrence after radical prostatectomy in patients with surgical Gleason score 6 or less prostate cancer. *Urology* 70: 294–298
- Merrimen JL, Jones G, Walker D, et al.** (2009) Multifocal high grade intraepithelial neoplasia is a significant risk factor for detection of adenocarcinoma: current level of risk in screening population. *Urology* 65: 538–542
- Millin T** (1945) Retropubic prostatectomy: a new extravascular technique report. *Lancet* 246: 693–696
- Moch H, Humphrey PA, Ulbright TM et al.** (2016) *WHO Classification of tumours of the urinary system and male genital organs*. WHO Press, Geneva

Mostofi FK (1975) Grading of prostatic carcinoma. *Cancer Chemotherapy Reports* 59: 111–117

Mostofi FK, Sesterhenn IA, Davis CJ (2002) Histological typing of prostate tumours in WHO international histological classification of tumours. 2nd edition. Springer, Berlin Heidelberg New York: 15–16

Nationaler Ethikrat (2004) Biobanken für die Forschung <http://www.ethikrat.org/stellungnahmen/stellungnahmen.html>

Patel AA, Chen M-H, Renshaw AA, D'Amico AV (2007) PSA failure following definitive treatment of prostate cancer having biopsy Gleason score 7 with tertiary grade 5. *JAMA* 298: 1533–1538

Perner S (2010) „Dangerous liaisons“ im Prostatakarzinom. Klinische und biologische Bedeutung rekurrenter Genfusionen. *Pathologie* 31, Supplement 2, 121–125 a

Pierorazio PM, Walsh PC, Partin AW, Epstein JI (2013) Prognostic Gleason grade grouping: data based on the modified Gleason scoring system. *BJU Int* 111: 753–760

Röcken C, Höfler H, Hummel M, et al. (2013) Beteiligung und Unterstützung klinischer Studien und anderer wissenschaftlicher Untersuchungen. Stellungnahme der Deutschen Gesellschaft für Pathologie. *Pathologie* 5: 1–10

Rogatsch H, Mairinger T, Horninger W, et al. (2000) Optimized preembedding method improves the histologic yield of prostatic core needle biopsies. *Prostate* 42: 124–149

Sakr WA, Wheeler TH, Blute M, et al. (1996) Staging and reporting of prostate cancer. Sampling of the radical prostatectomy specimen. *Cancer* 78: 366–368

Sakr WA, Grignon DJ (1999) Prostate practice parameters, pathologic staging, and handling radical prostatectomy specimens. *Urol Clin North Amer* 26: 453–463

Samaratunga H, Montironi R, True L, et al. (2011) International Society of Urological Pathology (ISUP) Consensus Conference on Handling and Staging of Radical Prostatectomy Specimens. Working group 1: specimen handling, *Mod Pathol* 24: 6–15

Savdie R, Horvath LG, Benito RP, et al. (2012) High Gleason grade carcinoma at a positive surgical margin predicts biochemical failure after radical prostatectomy and may guide adjuvant radiotherapy. *BJU Int* 109: 1794–1800

Scheble VJ, Braun M, Wilbertz T, et al. (2010) ERG rearrangement in small cell prostatic and lung cancer. *Histopathology* 56: 937–943

Schroeder FH, Blom JHM, Hop WCJ, et al. (1985) Grading of prostatic cancer: I. An analysis of the prognostic significance of single characteristics. *Prostate* 6: 81–100

Schulman CC, Debruyne FM, Forster G, et al. (2000) 4 year follow-up results of a European prospective randomized study on neoadjuvant hormonal therapy prior to radical prostatectomy in T2-3N0M0 prostate cancer. European study group on neoadjuvant treatment of prostate cancer. *Eur Urol* 38: 706–713

Shah RB (2009) Current perspectives on the Gleason grading of prostate cancer. *Arch Pathol Lab Med* 133: 1810–1816

Sinn HP, Hermanek P, Wagner G, Wittekind Ch (2002ff.) Organspezifische Tumordokumentation. 3. Auflage. Empfehlungen zu Dokumentationsinhalten für Studien. Internetfassung („OTD-Internet“). <http://otd.imi.uni-erlangen.de>

Sobin LH, Gospodarowicz MK, Wittekind Ch (eds.) (2010) TNM Classification of Malignant Tumours, 7th edition. Oxford: Blackwell Publishing Ltd. [Deutsche Übersetzung: TNM-Klassifikation maligner Tumoren. 7. Auflage. (2010) Herausgegeben und übersetzt von Wittekind Ch und Meyer HJ. Weinheim: Wiley VCH]

Soloway MS, Sharifi R, Wajsman Z, et al. (1995) Randomized prospective study comparing radical prostatectomy alone versus radical prostatectomy preceded by androgen blockade in clinical stage B2 (T2bNXM0) prostate cancer. The lupron depot neoadjuvant prostate cancer study group. *J Urol* 154: 424–428

Srigley JR, Amin MB, Bostwick DG, et al. (2000) Updated protocol for the examination of specimens from patients with carcinomas of the prostate gland: a basis for checklists. Cancer Committee. *Arch Pathol Lab Med* 124: 1034–1039

Srigley JR (2006) Key issues in handling and reporting radical prostatectomy specimens. *Arch Pathol Lab Med* 130: 303–317

Srigley JR, Humphrey PA, Amin MB, et al. for the members of the Cancer Committee, College of the American Pathologists (2009) Protocol for the examination of specimens from patients with carcinoma of the prostate gland. *Arch Pathol Lab* 133: 1568–1576

- Stephenson AJ, Scardino PT, Eastham JA, et al.** (2005) Postoperative nomogram predicting the 10-year probability of prostate cancer recurrence after radical prostatectomy. *J Clin Oncol* 23: 7005–7012
- Stephenson AJ, Scardino PT, Eastham JA, et al.** (2006) Preoperative nomogram predicting the 10-year probability of prostate cancer recurrence after radical prostatectomy. *J Natl Cancer Inst* 98: 715–717
- Sung MT, Lin H, Koch MO, et al.** (2007) Radial distance of extraprostatic extension measured by ocular micrometer is an independent predictor of prostate-specific antigen recurrence: A new proposal for the substaging of pT3a prostate cancer. *Am J Surg Pathol* 31: 311–318
- Tan PH, Cheng L, Srigley J, et al. and ISUP Prostate Cancer Group** (2011) International society of urological pathology I (ISUP) consensus conference on handling and staging of radical prostatectomy specimens. Working group 5: surgical margins. *Mod Pathol* 24: 48–57
- UICC** (2002) TNM Classification of Malignant Tumours. 6th ed. Sobin LH, Wittekind Ch. Wiley-Liss, New York, Deutsche Übersetzung: 6. Auflage, Wittekind Ch, Bootz F, Meyer HJ (Hrsg.). Springer, Berlin Heidelberg New York
- UICC** (2003) TNM Supplement. A commentary on uniform use. 3rd edition. Wittekind Ch, Greene FL, Henson DE, Hutter RVP, Sobin LH (eds). Wiley-Liss, New York
- UICC** (2005) TNM-Atlas. 5. Auflage. Illustrierter Leitfaden zur TNM/pTNM-Klassifikation maligner Tumoren. Wittekind Ch, Klimpfinger M, Sobin LH (Hrsg.). Springer, Berlin Heidelberg New York
- UICC** (2010) TNM Classification of Malignant Tumours. 7th ed. Sobin LH, Gospodarowicz MK, Wittekind Ch. Wiley-Liss, New York, Deutsche Übersetzung: 7. Auflage, Wittekind Ch, Meyer HJ (Hrsg.). Wiley-VCH, Weinheim
- UICC** (2013) TNM Supplement. A commentary on uniform use. 4th edition. Wittekind Ch, Compton CC, Brierley JD, Sobin LH (eds). Wiley-Liss, New York, [Deutsche Übersetzung: TNM-Supplement. Anmerkungen zur einheitlichen Anwendung. Wittekind Ch. 1. Deutsche Auflage, Wiley-VCH, Weinheim
- UICC** (2017) TNM Classification of Malignant Tumours. 8th ed., Brierley JD, Gospodarowicz MK, Wittekind Ch. Wiley-Blackwell, Oxford; Deutsche Übersetzung: 8. Auflage (2017), Wittekind Ch (Hrsg.). Wiley-VCH, Weinheim
- Van der Kwast T, Amin MB, Billis A, et al.** (2011) International Society of Urological Pathology (ISUP) Consensus Conference on Handling and Staging of Radical Prostatectomy Specimens. Working group 2: T2 substaging and prostate cancer volume, *Mod Pathol* 24: 16–25
- Vargas SO, Jirutek M, Welch WR, et al.** (1999) Perineural invasion in prostate needle biopsy specimens: correlation with extraprostatic extension at resection. *Am J Clin Pathol* 111: 223–228
- Wagner G** (1993) Tumorlokalisationsschlüssel. 5. Auflage. International Classification of Diseases for Oncology (ICD-O) 2. Auflage. Topographischer Teil. ADT-Tumordokumentation in Klinik und Praxis. Band 1. Springer, Berlin Heidelberg New York
- Wheeler TM, Dilliogluligil O, Kattan MW, et al.** (1998) Clinical and pathological significance of the level and extent of capsular invasion in clinical stage T1-2 prostate cancer. *Hum Pathol* 29: 856–862
- Wirth M, Otto T, Rübber H** (1998) Prostatakarzinom. In: Qualitätssicherung in der Onkologie. Diagnostische und therapeutische Standards in der urologischen Onkologie. Weißbach L, Miller K (Hrsg.). Zuckschwerdt, München Bern Wien New York: 92–126
- Wittekind Ch, Karl A** (2013) Uropathologie – Anforderungen an Standards und Qualität. *Urologe* 52: 958–964
- Wolters T, Roobol MJ, van den Bergh RCN, et al.** (2011) Should Pathologists Routinely Report Prostate Tumour Volume? The prognostic value of tumour volume in prostate cancer. *J Urol* 185: 121–125
- Young RH, Srigley JR, Amin MB, et al.** (2000) Tumors of the Prostate Gland, Seminal Vesicle, Male Urethra, and Penis. Armed Forces Institute of Pathology (AFIP). Atlas of Tumor Pathology, 3rd series, fascicle 28. Washington, D. C.
- Yu HH, Song DY, Tsai YY, et al.** (2007) Perineural invasion affects biochemical recurrence-free survival in patients with prostate cancer treated with definitive external beam radiotherapy. *Urology* 70: 111–116

Verfasser**B. Helpap (Singen)****G. Kristiansen (Bonn)****Im Auftrag des Bundesverbandes der Deutschen Pathologen
und der Deutschen Gesellschaft für Pathologie**

Fassung vom: November 2017

Adresse der Autoren

Prof. Dr. Burkhard Helpap

Institut für Pathologie

Hegau-Klinikum GmbH Singen

Postfach 720

78207 Singen

Tel: 07731/89-2100

Fax: 07731/89-2105

E-Mail: burkhard.helpap@glkn.de